УДК 616.329-009.1 *DOI: https://doi.org/10.22141/2308-2097.58.1.2024.588*

Бабій О.М., Шевченко Б.Ф., Милостива Д.Ф., Гайдар Ю.А., Пролом Н.В., Петішко О.П.
ДУ «Інститут гастроентерології НАМН України», м. Дніпро, Україна

Гістологічні зміни слизової оболонки стравоходу при ахалазії

For citation: Gastroenterologìa. 2024;58(1):57-63. doi: 10.22141/2308-2097.58.1.2024.588

Резюме. ***Актуальність.*** *Морфологічні зміни слизової оболонки (СО) стравоходу залежать від типу ахалазії стравоходу (АС). При I і II типах АС морфологічні зміни малопомітні, але при III і IV типах чітко простежуються дистрофічні зміни. АС може переходити від одного типу до іншого. В основному це стосується патологічного переходу від запалення до фіброзу.* ***Мета:*** *дослідити гістологічні й морфометричні відмінності СО стравоходу залежно від типу АС.* ***Матеріали та методи.*** *Досліджено 51 біопсійний матеріал СО стравоходу у хворих на АС. Розподіл біоптатів для гістоморфометричної характеристики змін СО стравоходу при АС виконували за рентгенологічною класифікацією Японського товариства стравоходу (2017). Для вивчення загальної гістологічної структури СО стравоходу зрізи біоптатів товщиною 5–7 мкм виконували за допомогою ротаційного мікротома РМ60-ЕКА, забарвлення проводили за стандартною методикою гематоксилін-еозином, забарвлення на фіброз — за методикою Слінченка. Для морфометричного дослідження зрізи фотографували за допомогою світлового мікроскопа XSZ-21 (Україна) і виміряли за допомогою програмного забезпечення Image J.45S (USA).* ***Результати.*** *При гістологічному дослідженні розвиток структурних змін у СО стравоходу на тлі АС в 24,1 % випадків при III типі супроводжувався міграцією еозинофілів у власну пластинку, у 100 % — атрофією епітелію. Щільна лімфоплазмоцитарна інфільтрація відмічалася в усіх хворих з III і IV типами АС, а також у 93,3 % пацієнтів з II типом, тоді як при I типі АС ця ознака діагностована у 20 % випадків (p = 0,005 і p = 0,0001 порівняно з II і III типами АС). Балонна дистрофія виявлена при II типі АС у 20 % пацієнтів, при III типі — у 57,1 % і при IV типі — в 100 % хворих. Явища фіброзу в СО стравоходу спостерігалися при IV типі АС. В усіх хворих з IV типом АС і 86,2 % пацієнтів з III типом АС відзначалось потовщення базального шару плоского епітелію СО стравоходу, тоді як при I і II типах воно спостерігалося лише у 20 і 13,3 % відповідно (p = 0,007 і p < 0,001 порівняно з III типом АС). Розширення міжклітинного простору виявлено в 100 % випадків при II, III і IV типах АС, а при I типі — лише в 40 % випадків (p = 0,009 і p = 0,0017 порівняно з II і III типами АС). За даними морфометричного дослідження найбільший показник висоти плоского епітелію визначено при IV типі АС — 343,40 мкм проти 325,45 мкм при I типі АС (p = 0,028). Висота базального шару була найменшою при II типі АС (близько 40 мкм) і найбільшою при IV типі АС (близько 50 мкм), p = 0,074. Збільшення міжклітинного простору на 41,6 % відзначено при прогресуванні АС (p = 0,001). Висота сосочків найменша при II типі АС — 125,05 мкм і найбільша при IV типі АС — 134,70 мкм (p = 0,006).* ***Висновки.*** *Усі типи АС супроводжуються езофагітом, при гістологічному дослідженні якого встановлено збільшення висоти базального шару, висоти сосочків, розширення міжклітинного простору, балонну дистрофію, фіброзні зміни власної пластинки, лімфоплазмоцитарну й еозинофільну інфільтрацію СО стравоходу, які прогресують залежно від типу АС. Морфометричні дослідження СО стравоходу щодо збільшення висоти епітелію (p = 0,028), висоти сосочків (p = 0,006), висоти базального шару (p = 0,074), розширення міжклітинного простору (p = 0,001) дозволяють встановити тип АС.*

Ключові слова: *ахалазія стравоходу; слизова оболонка стравоходу; гістологічний і морфометричний аналіз*

© 2024. The Authors. This is an open access article under the terms of the Creative Commons Attribution 4.0 International License, CC BY, which allows others to freely distribute the published article, with the obligatory reference to the authors of original works and original publication in this journal.

Для кореспонденції: Бабій Олександр Михайлович, доктор медичних наук, головний науковий співробітник, завідувач відділу хірургії органів травлення, ДУ «Інститут гастроентерології НАМН України», пр. Слобожанський, 96, м. Дніпро, 49074, Україна; e-mail: Aleksandr_babiy@ukr.net; тел.: +380(67)9020042, +380(562)270559
For correspondence: Oleksandr Babii, MD, DSc, PhD, Chief Researcher, Head of the Department of Surgery of Digestive Organs, State Institution "Institute of Gastroenterology of the National Academy of Medical Sciences of Ukraine", Slobozhanskii Avenue, 96, Dnipro, 49074, Ukraine; e-mail: Aleksandr_babiy@ukr.net; phone: +380(67)9020042, +380(562)270559
Full list of authors information is available at the end of the article.

Вступ

Ахалазія стравоходу (АС) являє собою відсутність або недостатнє розслаблення нижнього стравохідного сфінктера. Хоча етіологія АС залишається неясною, вважається, що запалення ауербахового сплетення обумовлює втрату функції гангліозних клітин нервових сплетень дистального відділу стравоходу і нижнього стравохідного сфінктера [1, 2].

Велику роль в інструментальній діагностиці відіграє ендоскопія з морфологічним дослідженням, що дозволяє диференціювати АС від різних форм раку стравоходу, а також надати оцінку ступеня наявного езофагіту. Біопсія слизової оболонки (СО) стравоходу, що робиться під час ендоскопії, з подальшим гістологічним дослідженням значно розширює діагностику АС [3, 4].

Точний механізм гістологічних змін СО стравоходу при АС до кінця не досліджений, ці зміни пов'язані не лише з пошкодженням тканин, але і з формуванням у них запального інфільтрату [5].

Типова гістологічна картина ураження СО стравоходу частіше демонструє атрофічні зміни. Можуть зустрічатися ділянки гіперплазії, в основному базального шару, який займає 10–15 % висоти епітеліального шару. Характерними є дистрофія, набряк і ділянки некротизованих епітеліоцитів, особливо в поверхневих шарах [6].

Морфологічні зміни СО стравоходу залежать від типу АС. При I і II типах АС морфологічні зміни малопомітні, але при III і IV типах АС чітко простежуються дистрофічні зміни. При АС III і IV типів СО стравоходу стає грубою, позбавленою складок [7]. Крім того, АС може переходити від одного типу до іншого. В основному це стосується патологічного переходу від запалення до фіброзу [8, 9].

Довгий час гістологічні зміни СО стравоходу вважалися частиною патогенезу АС, нещодавні дослідження показали, що генетичні зміни також можуть сприяти розвитку АС [10].

З одного боку, пошкодження СО стравоходу при АС стимулює проліферацію клітин базального шару зі збільшенням кількості його шарів (базальноклітинна гіперплазія). З іншого боку, відбувається стимуляція секреції епітеліальними клітинами прозапальних цитокінів, зокрема інтерлейкінів (IL-1, -6, -8, -10) і TNF-α, призводячи до появи Т-лімфоцитів і нейтрофілів у тканинах стравоходу. Прозапальні цитокіни, що виділяються епітеліоцитами, не лише посилюють пошкодження тканин, але й активують мезенхімальні (у тому числі фібробласти, міофібробласти, тучні клітини) й ендотеліальні клітини. При цьому стимулюється вироблення ще більшої кількості медіаторів запалення із залученням імунних клітин, утворюється замкнене коло.

При АС у довгостроковій перспективі хронічний застій їжі та бактеріальна ферментація можуть спричинити хронічний гіперпластичний езофагіт і дисплазію, які зрештою можуть трансформуватись у плоскоклітинний рак стравоходу (ESCC) [11, 12]. Поширеність ESCC у пацієнтів з АС коливається від 0,4 до 9,2 % зі значними варіаціями [13].

В окремих дослідженнях відзначались морфологічні зміни СО стравоходу у вигляді дифузної плоскоклітинної гіперплазії та лімфоцитарного запалення власної пластинки і підслизової основи, гіперпластичні зміни в багатошаровому плоскому епітелії з вогнищами диспластичних змін. Водночас низка авторів не виявили кореляції між клінічними факторами й гістопатологічними змінами [14, 15].

Однією з основних патоморфологічних змін СО стравоходу є балонна дистрофія — вогнищеві зміни клітин шипуватого шару, які збільшуються, округляються, набуваючи вигляду куль або балонів. У результаті колікваційного некрозу такої ділянки епітелію утворюються порожнини, заповнені ексудатом, у якому плавають гомогенні кулясті клітини, що нагадують балони [16].

Розширення міжклітинних просторів супроводжується зменшенням епітеліальної резистентності і підвищенням проникності СО стравоходу. Поява цієї ознаки свідчить про наявні запальні процеси, які мають вигляд запальної інфільтрації, зміни верхніх шарів епітелію.

Поява запальних клітин часто є початковим проявом пошкодження СО стравоходу. Підґрунтям дослідження зв'язку АС з еозинофільним езофагітом є роль еозинофільної/лімфоцитарної інфільтрації шарів СО стравоходу в різних патологічних процесах [17, 18]. При цьому еозинофільний/лімфоцитарний езофагіт та АС потенційно є спектрами того самого стану. Однак інші дослідження не виявили причинно-наслідкового зв'язку між еозинофілами й АС [19]. Накопичення еозинофілів і тучних клітин може викликати ахалазієподібні порушення моторики і дегенерацію нейронів за рахунок біоактивних прозапальних і цитотоксичних продуктів [20].

Отже, дослідження гістологічних змін СО стравоходу при різних типах АС дає можливість розширити діагностичну картину типу захворювання.

Мета: дослідити гістологічні й морфометричні відмінності СО стравоходу залежно від типу АС.

Матеріали та методи

Гістологічне дослідження проводили на біопсійних зразках СО стравоходу в 51 хворого на АС, які проходили діагностику і лікування у відділенні хірургії органів травлення ДУ «Інститут гастроентерології» НАМН України за період 2018–2023 рр. Розподіл біоптатів для гістоморфометричної характеристики змін СО стравоходу при АС здійснювали за рентгенологічною класифікацією Японського товариства захворювань стравоходу: I — прямий веретеноподібний тип; II — прямий фасціальний тип; III — сигмоподібний тип; IV — розширений сигмоподібний тип [21].

Усі клінічні дослідження були виконані з дотриманням основних положень Правил етичних принципів проведення наукових медичних досліджень за участю людини, затверджених Гельсінською декларацією, і законодавства України. Кожен пацієнт підписував інформовану згоду на участь у дослідженні з уживанням усіх заходів для забезпечення анонімності пацієнтів.

Серед обстежених I тип АС діагностовано у 5 хворих, II тип — у 15, III тип — у 29 і IV тип — у 2 хворих.

Гістологічні й морфометричні дослідження СО стравоходу проводили в лабораторії патоморфології інституту. Для виготовлення парафінових гістологічних препаратів матеріал фіксувався в 10% розчині нейтрального

Таблиця 1 — Частота гістологічних змін СО стравоходу у хворих з АС

Гістологічна ознака	I тип АС (n = 5)		II тип АС (n = 15)		III тип АС (n = 29)		IV тип АС (n = 2)	
	n	%	n	%	n	%	n	%
Збільшення висоти базального шару	1	20,0	2	13,3	25	86,2*, $	2	100,0
Збільшення висоти сосочків	2	40,0	12	80,0	19	65,5	2	100,0
Розширення міжклітинного простору	2	40,0	15	100,0*	29	100,0*	2	100,0
Інфільтрація еозинофілами	0	0	0	0	7	24,1	0	0
Інфільтрація лімфоцитами й плазмоцитами	1	20,0	14	93,3*	29	100,0*	2	100,0
Фіброз	0	0	0	0	0	0	2	100,0
Балонна дистрофія	0	0	3	20,0	15	51,7	2	100,0

Примітки: * — p < 0,01 — статистично значуща різниця порівняно з I типом АС (точний критерій Фішера); $ — p < 0,01 — статистично значуща різниця порівняно з II типом АС (точний критерій Фішера).

формаліну, зневоднювався в спиртах висхідної концентрації та заливався в парафін. Для вивчення загальної гістологічної структури СО стравоходу виготовляли гістологічні препарати, для яких зрізи біоптатів товщиною 5–7 мкм виконували за допомогою ротаційного мікротома РМ60-ЕКА, забарвлення проводили за стандартною методикою гематоксилін-еозином, забарвлення на фіброз проводили за методикою Маллорі — Слінченка.

Гістологічні дослідження СО стравоходу включали: оцінку висоти базального шару і сосочків, міжклітинного простору, інфільтрацію еозинофілами й лімфоцитами, фіброз, балонну дистрофію. Для морфометричного дослідження зрізи фотографували за допомогою світлового мікроскопа XSZ-21 (MicroMed, Україна) і вимірювали за допомогою програмного забезпечення Image J.45S (National Institutes of Health, USA). Морфометричні дослідження гістологічних препаратів СО стравоходу включали: вимірювання висоти епітелію (мкм), базального шару (мкм), сосочків (мкм) і розміру міжклітинного простору (мкм).

Статистична обробка даних виконувалась за допомогою пакета статистичних програм SPSS (version 17.0 for Windows). Відповідність виду розподілу даних закону нормального розподілу перевіряли за допомогою методу Шапіро — Уїлка. У зв'язку з тим, що обрані дані не відповідали нормальному розподілу даних, обчислювали медіану (Me) та інтерквартильний розмах (Q1; Q3), порівняння показників здійснювали за допомогою непараметричного критерію Краскела — Уолліса. Для опису якісних ознак використовували таблиці частот. Порівняння якісних ознак проводили за допомогою критерію хі-квадрат або точного критерію Фішера. Розходження між показниками вважалися вірогідними, якщо значення вірогідності дорівнювало або перевищувало 95 % (p < 0,05).

Результати

При оцінці гістологічної картини в пацієнтів з АС встановлено поєднання дистрофічних змін стравохідного епітелію з ознаками реактивного запалення у власній пластинці СО стравоходу — повнокров'ям капілярів строми, нещільною інфільтрацією поліморфно-ядерними лейкоцитами, одиничними еозинофілами, лімфоплазмоцитарними клітинами. При цьому в пацієнтів при I і II типах АС зміни в СО стравоходу мали неспецифічний характер, тоді як при III і IV типах АС мікроструктурні зміни СО стравоходу пов'язані з розвитком дисрегенераторних, диспластичних процесів на тлі хронічного запалення СО стравоходу.

Результати дослідження морфологічних змін у хворих на АС подані в табл. 1.

Збільшення висоти сосочків встановлено у 2 (40,0 %) пацієнтів з I типом, у 12 (80,0 %) — з II типом, у 19 (65,5 %) — з III типом і у 2 (100,0 %) хворих з IV типом АС.

Розвиток структурних змін у СО стравоходу на тлі АС в 24,1 % (7 хворих) випадків при III типі АС супроводжувався міграцією еозинофілів у власну пластинку. У біопсійному матеріалі СО стравоходу цих хворих привертає увагу наявність у запальному інфільтраті (понад 50 % випадків) внутрішньоепітеліальних еозинофільних лейкоцитів. Крім того, в усіх біоптатах стравоходу при III типі АС відзначалась атрофія епітелію.

Лімфоплазмоцитарна інфільтрація відзначалась у всіх хворих з III і IV типами АС, а також у 93,3 % пацієнтів з II типом АС, тоді як при I типі АС ця ознака діагностована у 20,0 % випадків (p = 0,005 і p = 0,0001 порівняно з II і III типами АС відповідно).

Явища фіброзу в СО стравоходу спостерігалися лише у 2 випадках при IV типі АС (рис. 1).

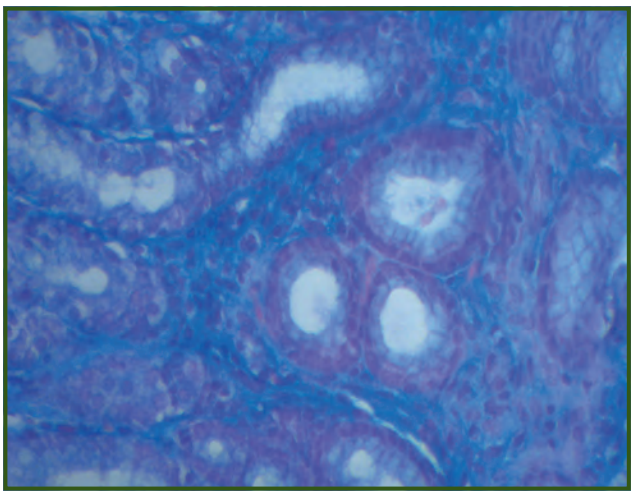

Рисунок 1 — Заміщення СО стравоходу зрілою сполучною тканиною (фіброз): у глибокому шарі СО відзначаються сполучнотканинні волокна і велика кількість фібробластів, за рахунок чого міжклітинний простір має губчастий, пухкий вигляд (АС IV типу). Забарвлення за методикою Маллорі — Слінченка, зб. × 400

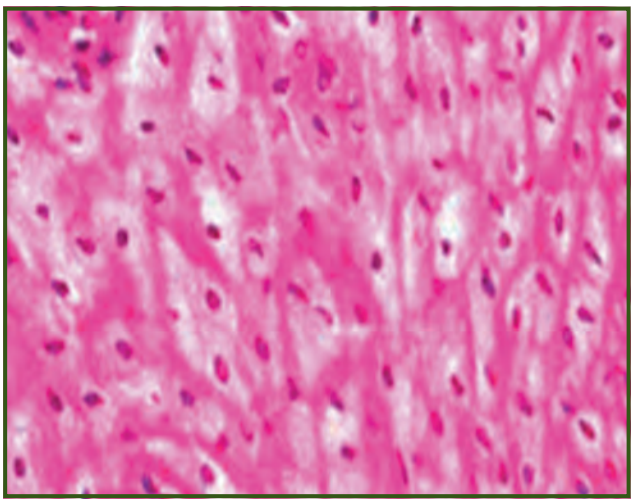

Рисунок 2 — Балонна дистрофія епітеліоцитів багатошарового епітелію СО стравоходу (АС III типу). Забарвлення гематоксилін-еозином, зб. × 400

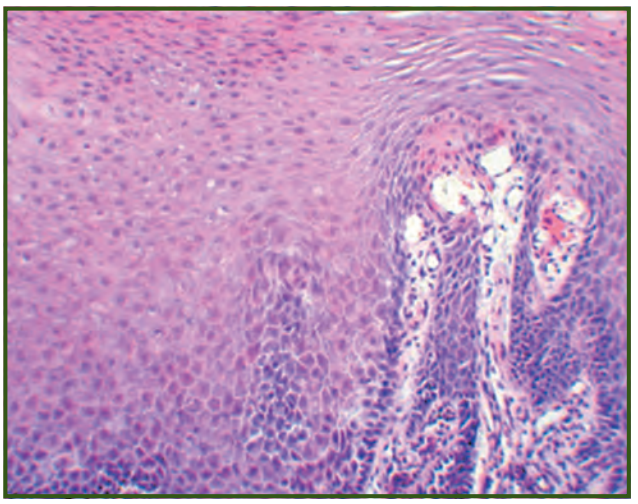

Рисунок 3 — Збільшення висоти сосочків і розширення міжклітинного простору базального шару епітелію СО стравоходу (АС II типу). Забарвлення гематоксилін-еозином, зб. × 200

Таблиця 2 — Морфометричні показники гістологічних змін СО стравоходу у хворих з АС, Me (Q1; Q3)

Морфометричний показник, одиниця виміру	I тип АС (n = 2)	II тип АС (n = 15)	III тип АС (n = 29)	IV тип АС (n = 2)	Статистична значущість за критерієм Краскела — Уолліса
Висота епітелію, мкм	325,45 (325,13; 325,78)	332,50 (325,80; 334,65)	334,70 (332,40; 337,10)	343,40 (343,0; 343,80)	0,028
Висота базального шару, мкм	42,90 (42,20; 43,60)	40,65 (40,43; 40,88)	44,30 (41,20; 45,70)	49,85 (49,68; 50,03)	0,074
Висота сосочків, мкм	126,95 (126,93; 126,98)	125,05 (123,85; 126,50)	128,50 (126,05; 131,75)	134,70 (134,45; 134,95)	0,006
Міжклітинний простір, мкм	3,32 (3,31; 3,32)	3,60 (3,55; 3,82)	4,50 (3,78; 5,63)	4,70 (4,67; 4,72)	0,001

Балонна дистрофія клітин плоского епітелію спостерігалася у 20,0 % випадків при II типі АС, у 51,7 % — при III типі АС і в 100,0 % — при IV типі АС (рис. 2).

За результатами морфометричного дослідження СО стравоходу показники, які вивчалися, мали статистично значущу різницю за типами АС (p = 0,006) (табл. 2).

Міжклітинний простір плоского епітелію стравоходу досліджували при максимальному збільшенні світлового мікроскопа. У нормі клітини епітелію щільно прилягають одна до одної таким чином, що межа ледь помітна. Розширення міжклітинного простору виявлено в 100,0 % випадків при II, III і IV типах АС, а при I типі — лише в 40,0 % випадків (p = 0,009 і p = 0,0017 порівняно з II та III типами АС відповідно). При морфометричному дослідженні встановлено збільшення міжклітинного простору на 41,6 % при прогресуванні АС (p = 0,001).

На рис. 3 подано збільшення висоти сосочків і розширення міжклітинного простору епітелію СО стравоходу у хворого з АС II типу.

У хворих з АС розширення міжклітинного простору часто відбувалося за рахунок міжклітинного набряку базального шару епітелію (рис. 4). При цьому втрачається поздовжня осьова орієнтація поверхневих клітин. Збільшення базального шару може трактуватися як підвищення проліферації його клітин.

При аналізі товщини шару плоского епітелію СО стравоходу за типами АС встановлено, що в усіх хворих з IV типом і 86,2 % пацієнтів з III типом мало місце потовщення шару плоского епітелію СО стравоходу, тоді як подібні мікроструктурні зміни при АС I і II типів

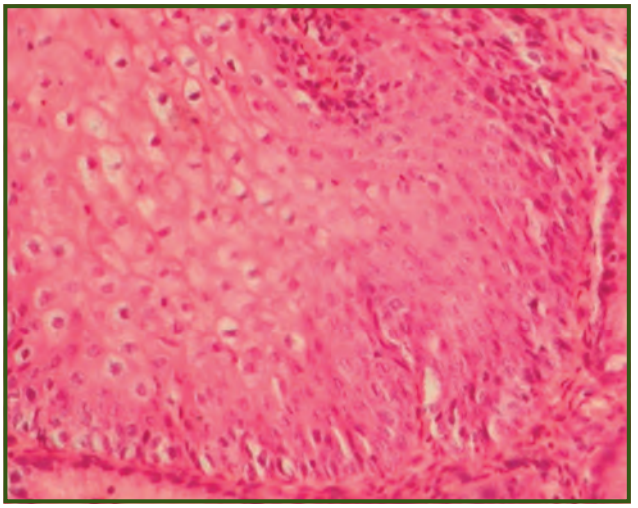

Рисунок 4 — Потовщення шару плоского епітелію СО стравоходу (АС III типу). Забарвлення гематоксилін-еозином, зб. × 200

спостерігалися лише у 20,0 і 13,3 % відповідно (p = 0,007 і p < 0,001 порівняно з АС III типу). Відповідно й висота базального шару за даними морфометричного дослідження була найменшою при АС II типу, становлячи близько 40 мкм, і найбільшою — при АС IV типу — близько 50 мкм (p = 0,074).

У пацієнтів з АС IV типу також був найбільшим показник висоти шару плоского епітелію — медіана становила 343,40 мкм проти 325,45 мкм при АС I типу (p = 0,028).

Обговорення

Дослідження гістологічного і морфометричного стану СО стравоходу встановили, що залежно від типу АС супроводжується езофагітом. Найбільш виражені зміни СО стравоходу встановлені в пацієнтів з III і IV типами АС, поряд з цим відзначались дистрофічні зміни епітелію СО стравоходу, які мали вигляд зміни форми і розмірів ядра клітин епітелію.

Відомо, що збільшення висоти базального шару і регенеративні зміни епітелію виникають одночасно з більшістю форм ушкодження [22]. Нашими дослідженнями встановлено, що в біоптатах СО стравоходу пацієнтів з АС відзначається збільшення не лише висоти базального шару, але й висоти сосочків, розширення міжклітинного простору, балонна дистрофія, фіброзні зміни власної пластинки, лімфоплазмоцитарна й еозинофільна інфільтрація СО стравоходу, які прогресують залежно від типу АС.

Найбільш ранньою і найбільш значущою гістологічною ознакою пошкодження епітелію СО стравоходу вважають розширення міжклітинного простору. У випадках постійного стану запалення СО стравоходу супроводжується посиленою проліферацією клітин епітелію. Висота сосочків наростає через загибель клітин поверхневого шару внаслідок впливу запального інфільтрату, тоді як базальноклітинна гіперплазія відбиває репаративні процеси [23].

Езофагіт, як маркер посиленого запального стану і прогресуючого пошкодження тканин, сприяє розвитку фіброзу тканин стравоходу. Фіброз стравоходу визначається як надмірне відкладення позаклітинного матриксу, особливо колагенових волокон, у власній пластинці стравоходу. Фібробласти є основними активними клітинами при розвитку фіброзу. Вони активуються в умовах травми, щоб забезпечити білки позаклітинного матриксу, необхідні для загоєння ран. Білки позаклітинного матриксу служать каркасом для реепітелізації та закриття рани. При езофагіті фібробласти, що знаходяться в субепітеліальній пластинці, експресують маркери активованих міофібробластів при запальних станах. Хронічне запалення призводить до постійної активації, проліферації та виживання фібробластів з надмірною секрецією компонентів позаклітинного матриксу, збільшуючи жорсткість стравоходу [24, 25].

Спираючись на сучасне розуміння патогенезу ушкодження епітелію при АС, вважають, що фактори, які призводять до появи запальних клітин (нейтрофілів, еозинофілів, лімфоцитів), мають загальний цитокін-опосередкований шлях патогенезу. Незалежно від причин прояви пошкодження епітелію СО стравоходу відбувається порушення цілісності СО стравоходу, підвищення епітеліальної проникності, розширення міжклітинного простору і формується базальноклітинна гіперплазія. Формування типової реакції у відповідь на різні пошкоджуючі фактори вказує на наявність загального шляху запального процесу [26].

Передбачалось, що наявність еозинофілів, нехарактерних для стравоходу клітин, у СО стравоходу може бути однією з причин розвитку АС, але це явище не до кінця досліджене. Є думка, що інфільтрація еозинофілів може бути пов'язана з патогенезом окремих захворювань стравоходу, таких як гастроезофагеальна рефлюксна хвороба, неерозивний рефлюкс-езофагіт. Поряд з еозинофілами в процес запалення СО стравоходу залучені різні субпопуляції лейкоцитів (лімфоцити, тучні клітини), епітеліальні клітини, фібробласти, гладком'язові клітини [27].

Еозинофілія в СО стравоходу при АС обумовлена її пошкодженням твердою харчовою грудкою при проходженні по стравоходу. Еозинофіли синтезують лейкотрієни LTC4, LTD4, LTT4, ефект яких реалізується в підвищенні судинної проникності, гіперпродукції слизу, стимуляції скорочень гладких клітин. На сьогодні була висунута гіпотеза, що АС може розвиватися з підтипу еозинофільного езофагіту [28, 29]. Тому наявність в СО стравоходу еозинофілів можна розглядати як супутню картину АС [30].

Отже, у пацієнтів з АС III–IV типів встановлено вірогідно більш тяжке пошкодження СО стравоходу, а саме збільшення висоти базального шару (> 30 % товщини епітеліального шару), висоти сосочків, розширення міжклітинного простору, фіброзні зміни, виражена запальна інфільтрація з наявністю еозинофілів.

Отримані дані спонукають до нових поглядів на патогенез АС і вказують на те, що поряд з хірургічною корекцією АС необхідно проводити лікування патологічних змін СО стравоходу, які супроводжують АС.

Висновки

Усі типи АС супроводжуються езофагітом, при гістологічному дослідженні СО стравоходу встановлено збільшення висоти базального шару, висоти сосочків, розширення міжклітинного простору, балонна дистрофія, фіброзні зміни власної пластинки, лімфоплазмоцитарна й еозинофільна інфільтрація СО стравоходу, які прогресують залежно від типу АС.

Морфометричні дослідження СО стравоходу щодо збільшення висоти епітелію (p = 0,028), висоти сосочків (p = 0,006), висоти базального шару (p = 0,074), розширення міжклітинного простору (p = 0,001) дозволяють встановити тип АС.

Конфлікт інтересів. Автори заявляють про відсутність конфлікту інтересів і власної фінансової зацікавленості при підготовці даної статті.

Інформація про фінансування. Робота виконується відповідно до плану наукових робіт відділу хірургії органів травлення «Вивчити анатомо-топографічні і функціональні порушення фізіологічної кардії з урахуванням

факторів, пов'язаних з наслідками воєнних дій, удосконалити методи їх діагностики і способи ендолапароскопічної корекції при грижах стравохідного отвору діафрагми та при ахалазії стравоходу» (номер державної реєстрації 0123U100351). Усі пацієнти підписали інформовану згоду на участь у цьому дослідженні.

Внесок авторів. *Бабій О.М.* — концепція та оформлення дослідження, написання статті; *Шевченко Б.Ф.* — редагування тексту; *Милостива Д.Ф.* — збір та обробка матеріалу, написання статті; *Гайдар Ю.А.* — проведення гістологічних досліджень; *Пролом Н.В.* — проведення ендоскопічних досліджень і біопсій; *Петішко О.П.* — статистична обробка.

References

1. *Patel CK, Kahrilas PJ, Hodge NB, et al. RNA-sequencing reveals molecular and regional differences in the esophageal mucosa of achalasia patients. Sci Rep. 2022 Nov 30;12(1):20616. doi: 10.1038/s41598-022-25103-7.*
2. *Zhang B, Wang Y, Liao Y, et al. Advances in The Diagnosis and Treatment of Achalasia of The Cardia: a Review. J Transl Int Med. 2021 Mar 31;9(1):24-31. doi: 10.2478/jtim-2021-0009.*
3. *Li MY, Wang QH, Chen RP, Su XF, Wang DY. Pathogenesis, clinical manifestations, diagnosis, and treatment progress of achalasia of cardia. World J Clin Cases. 2023 Mar 16;11(8):1741-1752. doi: 10.12998/wjcc.v11.i8.1741.*
4. *Montoro-Huguet MA. Dietary and Nutritional Support in Gastrointestinal Diseases of the Upper Gastrointestinal Tract (I): Esophagus. Nutrients. 2022 Nov 14;14(22):4819. doi: 10.3390/nu14224819.*
5. *Nabi Z, Ramchandani M, Chavan R, et al. Double tunnel technique reduces technical failure during POEM in cases with severe submucosal fibrosis. Endosc Int Open. 2021 Aug 16;9(9):E1335-E1341. doi: 10.1055/a-1499-6817.*
6. *Sato H, Takahashi K, Nakajima N, et al. Full-layer mucosal histology in achalasia: Histological epithelial wave is characteristic in «pinstripe pattern»-positive achalasia. Neurogastroenterol Motil. 2018 Jan;30(1). doi: 10.1111/nmo.13168.*
7. *Feng X, Linghu E, Chai N, Ding H. New endoscopic classification of esophageal mucosa in achalasia: A predictor for submucosal fibrosis. Saudi J Gastroenterol. 2018 Mar-Apr;24(2):122-128. doi: 10.4103/sjg.SJG_459_17.*
8. *Arcerito M, Jamal MM, Perez MG, Kaur H, Sundahl A, Moon JT. Esophageal Achalasia: From Laparoscopic to Robotic Heller Myotomy and Dor Fundoplication. JSLS. 2022 Jul-Sep;26(3):e2022.00027. doi: 10.4293/JSLS.2022.00027.*
9. *Cappell MS, Stavropoulos SN, Friedel D. Updated Systematic Review of Achalasia, with a Focus on POEM Therapy. Dig Dis Sci. 2020 Jan;65(1):38-65. doi: 10.1007/s10620-019-05784-3.*
10. *Pomenti S, Blackett JW, Jodorkovsky D. Achalasia: Diagnosis, Management and Surveillance. Gastroenterol Clin North Am. 2021 Dec;50(4):721-736. doi: 10.1016/j.gtc.2021.07.001.*
11. *Montgomery EA, Canto MI, Srivastava A. Evaluation and reporting of biopsies from the columnar-lined esophagus and gastro-esophageal junction (GEJ). Ann Diagn Pathol. 2019 Apr;39:111-117. doi: 10.1016/j.anndiagpath.2019.02.012.*
12. *Tsunokake J, Taniyama Y, Fujishima F, et al. Thoracoscopic esophagectomy for esophageal carcinoma after peroral endoscopic myotomy for esophageal achalasia: a case report. Surg Case Rep. 2021 Aug 19;7(1):186. doi: 10.1186/s40792-021-01270-z.*
13. *Gillies CL, Farrukh A, Abrams KR, Mayberry JF. Risk of esophageal cancer in achalasia cardia: A meta-analysis. JGH Open. 2019 Feb 8;3(3):196-200. doi: 10.1002/jgh3.12132.*
14. *Döhla M, Leichauer K, Gockel I, et al. Characterization of esophageal inflammation in patients with achalasia. A retrospective immunohistochemical study. Hum Pathol. 2019 Mar;85:228-234. doi: 10.1016/j.humpath.2018.11.006.*
15. *Lee BE, Kim GH, Shin N, Park DY, Song GA. Histopathological Analysis of Esophageal Mucosa in Patients with Achalasia. Gut Liver. 2021 Sep 15;15(5):713-722. doi: 10.5009/gnl20195.*
16. *Kim AJS, Ong S, Kim JH, Lee HS, Yoon JS, Hur DY. Morphologic Changes in Esophageal Body Movement During Bolus Transport After Peroral Endoscopic Myotomy in Type III Achalasia. J Neurogastroenterol Motil. 2022 Jan 30;28(1):131-144. doi: 10.5056/jnm21020.*
17. *Frieling T, Heise J, Kreysel C, et al. Eosinophilic esophagitis and achalasia - just a coincidence? Z Gastroenterol. 2019 Feb;57(2):151-155. English. doi: 10.1055/a-0808-5043.*
18. *Ghisa M, Laserra G, Marabotto E, et al. Achalasia and Obstructive Motor Disorders Are Not Uncommon in Patients With Eosinophilic Esophagitis. Clin Gastroenterol Hepatol. 2021 Aug;19(8):1554-1563. doi: 10.1016/j.cgh.2020.07.056.*
19. *Schizas D, Syllaios A, Vailas M, et al. Eosinophilic Esophagitis and Achalasia: Two Distinct Nosologic Entities or a Possible Etiopathogenic Association? Dig Dis. 2021;39(6):553-560. doi: 10.1159/000515520.*
20. *Nelson M, Zhang X, Genta RM, et al. Lower esophageal sphincter muscle of patients with achalasia exhibits profound mast cell degranulation. Neurogastroenterol Motil. 2021 May;33(5):e14055. doi: 10.1111/nmo.14055.*
21. *Japan Esophageal Society. Descriptive Rules for Achalasia of the Esophagus, June 2012: 4th Edition. Esophagus. 2017;14(4):275-289. doi: 10.1007/s10388-017-0589-1.*
22. *Fuller AD, Karami AL, Kabir MF, et al. Eosinophilic esophagitis-associated epithelial remodeling may limit esophageal carcinogenesis. Front Allergy. 2023 Mar 29;4:1086032. doi: 10.3389/falgy.2023.1086032.*
23. *Ustaoglu A, Woodland P. Sensory Phenotype of the Oesophageal Mucosa in Gastro-Oesophageal Reflux Disease. Int J Mol Sci. 2023 Jan 28;24(3):2502. doi: 10.3390/ijms24032502.*
24. *Teng YY, Zou ML, Zhou XJ, et al. Novel prospects for scarless wound healing: The roles of myofibroblasts and adipocytes. J Cell Mol Med. 2022 Oct;26(20):5113-5121. doi: 10.1111/jcmm.17535.*
25. *Schuster R, Younesi F, Ezzo M, Hinz B. The Role of Myofibroblasts in Physiological and Pathological Tissue Repair. Cold Spring Harb Perspect Biol. 2023 Jan 3;15(1):a041231. doi: 10.1101/cshperspect.a041231.*
26. *Mota RCL, de Moura EGH, de Moura DTH, et al. Risk factors for gastroesophageal reflux after POEM for achalasia: a systematic review and meta-analysis. Surg Endosc. 2021 Jan;35(1):383-397. doi: 10.1007/s00464-020-07412-y.*
27. *Visaggi P, Ghisa M, Marabotto E, et al. Esophageal dysmotility in patients with eosinophilic esophagitis: pathogenesis, assessment tools, manometric characteristics, and clinical implications. Esophagus. 2023 Jan;20(1):29-38. doi: 10.1007/s10388-022-00964-z.*
28. *Spechler SJ, Konda V, Souza R. Can Eosinophilic Esophagitis Cause Achalasia and Other Esophageal Motility Disorders? Am J Gastroenterol. 2018 Nov;113(11):1594-1599. doi: 10.1038/*

s41395-018-0240-3.

29. Zhao W, Wang B, Zhang L, Jin H. Eosinophils Infiltration in Esophageal Muscularis Propria Induces Achalasia-like Esophageal Motility Disorder in Mice. Biomolecules. 2022 Dec 13;12(12):1865. doi: 10.3390/biom12121865.

30. Chai C, Krishnan U. Dysmotility in Eosinophilic Esophagitis. Front Pediatr. 2022 Feb 28;10:853754. doi: 10.3389/fped.2022.853754.

Отримано/Received 11.02.2024
Рецензовано/Revised 22.02.2024
Прийнято до друку/Accepted 04.03.2024

Information about authors

Oleksandr Babii, MD, DSc, PhD, Chief Researcher, Head of the Department of Surgery of Digestive Organs, State Institution "Institute of Gastroenterology of the National Academy of Medical Sciences of Ukraine", Dnipro, Ukraine; e-mail: Aleksandr_babiy@ukr.net; phone: +380(67)9020042, +380(562)270559; https://orcid.org/0000-0001-7482-684X

Boris Shevchenko, MD, DSc, PhD, Professor, Chief Researcher at the Department of Surgery of Digestive Organs, State Institution "Institute of Gastroenterology of the National Academy of Medicine Sciences of Ukraine", Dnipro, Ukraine; e-mail: shebef1945@gmail.com; phone: +380(50)3629595, +380(56)2270559; https://orcid.org/0000-0001-9253-4883

Daria Milostiva, PhD in Agricultural Sciences, Senior Researcher at the Laboratory of Pathomorphology, State Institution "Institute of Gastroenterology of the National Academy of Medical Sciences of Ukraine", Dnipro, Ukraine; e-mail: mylostivad@i.ua; phone: +380(97)2460639; https://orcid.org/0000-0002-3609-776x

Yurii Gaydar, MD, DSc, PhD, Head of the Pathomorphology Laboratory, State Institution "Institute of Gastroenterology of the National Academy of Medical Sciences of Ukraine", Dnipro, Ukraine; e-mail: yuriigaidar14@gmail.com; https://orcid.org/0000-0001-8284-0908

Nataliya Prolom, PhD, Head of the Department of Miniinvasive Endoscopic Interventions and Instrumental Diagnostics, Senior Research Fellow at the Department of Surgery of Digestive Organs, State Institution "Institute of Gastroenterology of the National Academy of Medical Sciences of Ukraine", Dnipro, Ukraine; e-mail: prolom1978@gmail.com; phone: +380(67)2841107; https://orcid.org/0000-0001-8134-8735

Oksana Petishko, Research Fellow at the Department of scientifical, organizational, methodological work and information technologies, State Institution "Institute of Gastroenterology of the National Academy of Medical Sciences of Ukraine", Dnipro, Ukraine; e-mail: petishko_oksana@i.ua; https://orcid.org/0000-0002-4559-4055

Conflicts of interests. Authors declare the absence of any conflicts of interests and own financial interest that might be construed to influence the results or interpretation of the manuscript.

Information about funding. The work is performed out in accordance with the research plan of the Department of Digestive Surgery "To study anatomical and topographic and functional disorders of the physiological cardia taking into account factors related to the consequences of military actions, to improve methods of their diagnosis and methods of endolaparoscopic correction in hiatal hernias and in esophageal achalasi" (state registration number 0123U100351). All patients signed an informed consent to participate in this study.

Authors' contribution. O.M. Babii — concept and design of research; writing an article; B.F. Shevchenko — text editing; D.F. Milostyva — collection and processing of material, writing an article; Yu.A. Gaidar — performing histological examinations; N.V. Prolom — performing endoscopic examinations and biopsies; O.P. Petishko — statistical processing.

O.M. Babii, B.F. Shevchenko, D.F. Milostyva, Y.A. Gaidar, N.V. Prolom, O.P. Petishko
State Institution "Institute of Gastroenterology of the National Academy of Medical Sciences of Ukraine", Dnipro, Ukraine

Histological changes of the esophageal mucosa in patients with achalasia

Abstract. ***Background.*** Morphological changes in the esophageal mucosa (EM) depend on the type of esophageal achalasia (EA). In types I and II of EA, morphological changes are subtle, but in types III and IV, dystrophic changes are clearly visible. EA can transform from one type to another. This mainly concerns the pathological transition from inflammation to fibrosis. The purpose is to investigate the histological and morphometric differences of the EM depending on the type of EA. ***Materials and methods.*** We studied 51 biopsy specimens of the EM in patients with EA. The distribution of biopsies for histo-morphometric characterisation of changes in the EM in EA was used according to the radiological classification of the Japanese Society of the Esophagus (2017). To study the general histological structure of the EM, biopsy sections of 5–7 μm thickness were cut using a rotary microtome RM60-ECA, stained with hematoxylin-eosin according to the standard method, and staining for fibrosis was performed according to the Mallory-Slinchenko method. For morphometric study, the sections were photographed using a light microscope XSZ-21 (Ukraine) and measured with the Image J.45S software (USA). ***Results.*** In histological examination, the development of structural changes in the EM on the background of EA in 24.1 % of cases of type III was accompanied by migration of eosinophils into the lamina propria, and in 100 % — by epithelial atrophy. Dense lymphoplasmacytic infiltration was noted in all patients with types III and IV of EA, as well as in 93.3 % of patients with type II, whereas in type I of EA, this sign was diagnosed in 20 % of cases ($p = 0.005$ and $p = 0.0001$ compared with types II and III of EA). Ballooning degeneration was detected in 20 % of patients with EA type II, in 57.1 % with type III and in 100 % of patients with type IV. Fibrosis in the EM was observed only in EA type IV. Thickening of the basal layer of the squamous epithelium of the EM was noted in all patients with type IV EA and 86.2 % with type III EA, while in types I and II, it was observed in only 20 and 13.3 % of cases, respectively ($p = 0.007$ and $p < 0.001$ compared with type III EA). Expansion of the intercellular space was detected in 100 % of patients with types II, III and IV, and in only 40 % with type I ($p = 0.009$ and $p = 0.0017$ compared with types II and III EA). According to the morphometric study, the squamous epithelial height was largest in type IV EA — 343.40 μm versus 325.45 μm in type I EA ($p = 0.028$). The height of the basal layer was the lowest in type II EA (about 40 μm) and the largest in type IV EA (about 50 μm) ($p = 0.074$). An increase in the intercellular space by 41.6 % was noted with the progression of EA ($p = 0.001$). The height of the papillae is the lowest in type II EA — 125.05 μm and the largest in type IV EA — 134.70 μm ($p = 0.006$). ***Conclusions.*** All types of AE are accompanied by esophagitis, histological examination of which revealed an increase in the height of the basal layer, papillae height, expansion of the intercellular space, balloon degeneration, fibrous changes in the lamina propria, lymphoplasmacytic and eosinophilic infiltration of the EM that progress depending on the type of EA. Morphometric studies of the EM in terms of increasing the height of the epithelium ($p = 0.028$), the height of the papillae ($p = 0.006$), the height of the basal layer ($p = 0.074$), and the expansion of the intercellular space ($p = 0.001$) allow to detect the type of EA.

Keywords: esophageal achalasia; esophageal mucosa; histological and morphometric analysis