УДК 616.36-002 *DOI: https://doi.org/10.22141/2308-2097.56.4.2022.517*

Діденко В.І., Ягмур В.Б., Меланіч С.Л., Демешкіна Л.В., Сімонова О.В.
ДУ «Інститут гастроентерології НАМН України», м. Дніпро, Україна

Модифікація образу життя в лікуванні рефрактерної гастроезофагеальної рефлюксної хвороби та неалкогольної жирової хвороби печінки. Клінічний випадок

For citation: Gastroenterologìa. 2022;56(4):252-257. doi: 10.22141/2308-2097.56.4.2022.517

Резюме. *У статті наведено клінічний випадок рефрактерної гастроезофагеальної рефлюксної хвороби (ГЕРХ) у пацієнтки з неалкогольною жировою хворобою печінки та морбідним ожирінням. Пацієнтка 38 років звернулась у клініку зі скаргами на печію до 5–6 разів на день, інші прояви больового та диспептичного синдромів. При дообстеженні було діагностовано морбідне ожиріння, рефрактерна ГЕРХ з ерозивним езофагітом та стеатоз печінки. Був розроблений комплекс лікувальних заходів, що містив модифікацію способу життя, прийом інгібіторів протонної помпи та препаратів урсодезоксихолевої кислоти. За період спостереження — 16 місяців — поступове зниження маси тіла супроводжувалось зменшенням частоти печії. У результаті пацієнтка втратила 49 кг маси тіла. При контрольному інструментальному дослідженні спостерігалась позитивна динаміка щодо показників сонографічного та ендоскопічного досліджень, зменшення жорсткості печінки за даними еластографії. Наведено огляд літератури щодо зв'язку ожиріння, стеатозу та рефлюксної хвороби.* ***Висновок.*** *Ожиріння та пов'язана з ним жирова хвороба печінки можуть бути додатковими факторами розвитку рефрактерної ГЕРХ, а суттєве зниження маси тіла приводить як до регресування ГЕРХ, так і до поліпшення показників, що характеризують структурний стан печінки.*

Ключові слова: *рефрактерна гастроезофагеальна рефлюксна хвороба; ожиріння; стеатоз печінки; еластометрія; стеатометрія*

Вступ

Гастроезофагеальна рефлюксна хвороба (ГЕРХ) вважається рефрактерною за наявності епізодів печії, що присутні щонайменше три рази на тиждень та не зникають при використанні подвійної дози інгібіторів протонної помпи протягом 8–12 тижнів.

Клінічний випадок

Пацієнтка Ж., 38 років, звернулась у клініку зі скаргами на печію до 5–6 разів на день, що посилюється після їжі, фізичних навантажень, при нахилі тулуба та вночі, відрижку повітрям, розпираючий біль у правому підребер'ї, слабкість, швидку втомлюваність, дратівливість, поганий сон. Із анамнезу хвороби: вищенаведені скарги турбують близько 5 років. За даними попередніх досліджень встановлено діагноз: гастроезофагеальна рефлюксна хвороба. Ерозивний рефлюкс-езофагіт. Пацієнтка вимушена щоденно приймати інгібітори протонної помпи, іноді у подвійній дозі, періодично приймає альгінати та прокінетики.

В анамнезі життя — гіпертонічна хвороба II стадії, тонзилектомія у дитинстві.

Дані фізикального дослідження: гіперстенічної тілобудови, значно підвищеного харчування. Маса тіла — 135 кг, зріст — 166 см. ІМТ — 49 кг/м^2. Підшкірна клітковина розвинута надмірно, розподілена нерівномірно, за андроїдним типом, з переважанням у ділянці живота. Шкірні покриви, склери фізіологічного забарвлення. Язик вологий, чистий. Живіт м'який, помірно болісний у правому підребер'ї та надчеревній ділянці, печінка, селезінка не пальпуються.

© 2022. The Authors. This is an open access article under the terms of the Creative Commons Attribution 4.0 International License, CC BY, which allows others to freely distribute the published article, with the obligatory reference to the authors of original works and original publication in this journal.

Для кореспонденції: Демешкіна Л.В., ДУ «Інститут гастроентерології НАМН України», пр. Слобожанський, 96, м. Дніпро, 49074, Україна; e-mail: gastrodnepr@i.ua
For correspondence: L.V. Demeshkina, SI "Institute of Gastroenterology of National Academy of Medical Sciences of Ukraine", Slobozhanskii Avenue, 96, Dnipro, 49074, Ukraine; e-mail: gastrodnepr@i.ua
Full list of authors information is available at the end of the article.

Езофагогастродуоденоскопія від 10.02.2021 р. Стравохід вільно прохідний. Z-лінія чітка, розташована на 40 см від різців і на 1 см вища за хіатус, який змикається не щільно. Слизова стравоходу в нижній третині білувата, потовщена, з кількома лінійними ерозіями 6–8 мм. Палісадні судини не визначаються. CLE немає. В ретрофлексії кардіальна складка 2 ступеня (за Hill). Шлунок має звичайну форму. У просвіті шлунка — помірна кількість секреторної рідини. Складчастість добре виражена, перистальтика простежується. Слизова оболонка шлунка в тілі рожева, в антральному відділі — вогнищево гіперемована. Воротар округлий, вільно прохідний. Дванадцятипала кишка: слизова цибулини рожева, в позацибулинному відділі — рожева, складчаста. ВДС чітко не візуалізується. *Висновок*. Ерозивний рефлюкс-езофагіт (ст. В за LA класифікацією). Недостатність нижнього стравохідного сфінктера. Гастропатія еритематозна, переважно антрального відділу шлунка. Уреазний тест негативний.

Ультразвукове дослідження органів черевної порожнини від 11.02.2021 р. Розміри печінки збільшені, товщина лівої частки — 80 мм, правої — 175 мм. Контури рівні, нечіткі, край закруглений, паренхіма неоднорідна, дрібнозерниста, ехогенність значно підвищена. Жовчні протоки не ущільнені, не розширені, холедох не розширений. Судини портального тракту не розширені. Виражене дорсальне затухання ультразвуку. Печінкові судини змінені, стінки ущільнені, рисунок згладжений. Дані зсувно-хвильової еластометрії печінки — 7,8 кПа, що відповідає фіброзу 2–3 ступеня, стеатометрії — 343 дБ, що відповідає стеатозу 3 ступеня. Висновок: УЗ-ознаки стеатогепатиту, фіброзу 2–3 ст., стеатозу 3 ступеня.

Дані загального аналізу крові — без патології, біохімічного аналізу крові: білірубін 21,5 мкмоль/л, АЛТ 156 Од/л, АСТ 89 Од/л, індекс HOMA — 11,9.

Хвора була проконсультована психотерапевтом, який встановив діагноз «розлад харчової поведінки». Була проведена бесіда стосовно негативних наслідків

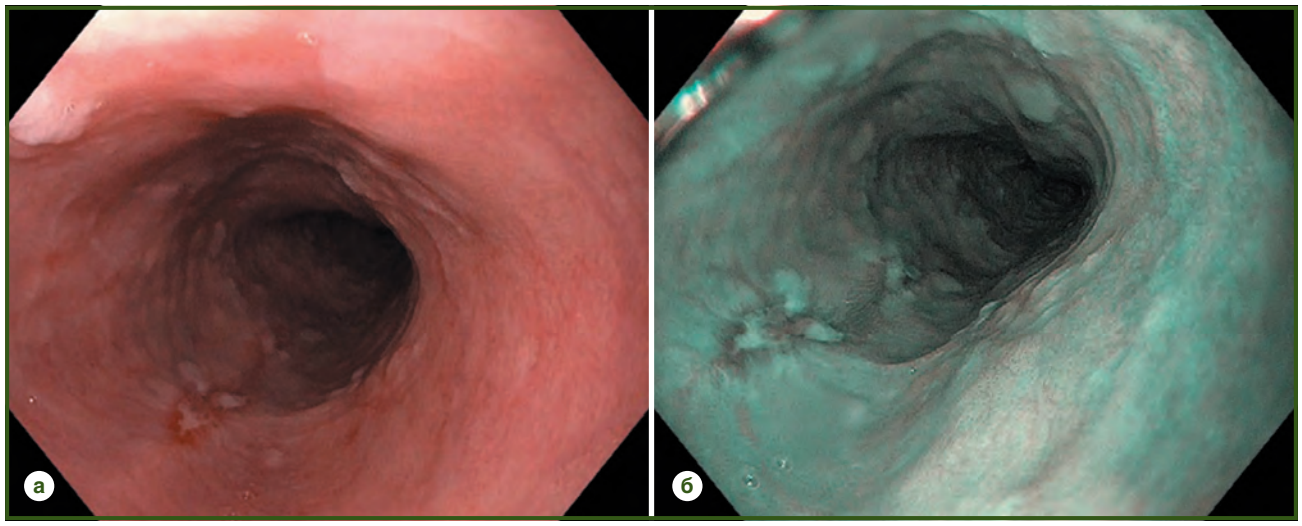

Рисунок 1 — Пацієнтка Ж. Ендофото стравоходу. Ерозивний рефлюкс-езофагіт (ст. В за LA класифікацією); огляд у білому світлі (а) й у режимі NBI (б)

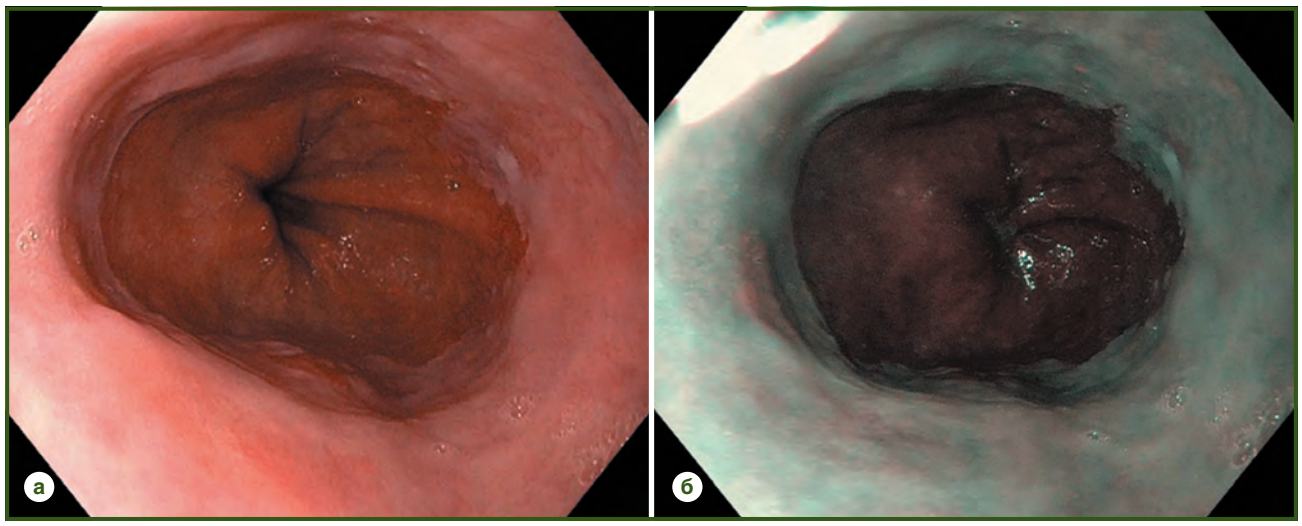

Рисунок 2 — Пацієнтка Ж. Ендофото стравоходу. Неерозивний рефлюкс-езофагіт; огляд у білому світлі (а) і в режимі NBI (б)

«заїдання» стресу та призначена відповідна психокоригуюча терапія. Дієтологом були розроблені індивідуальні рекомендації щодо дієти, що містили 5-разове харчування малими порціями, обмеження вживання вуглеводів та жирів.

Таким чином, у комплекс лікувальних заходів було додано дієто- та психотерапію. Крім того, пацієнтка продовжила прийом інгібіторів протонної помпи (за потребою) та періодично — альгінатів. Кожні 15–16 тижнів призначалась контрольна консультація для корекції лікування. Максимальне зниження маси тіла — 35 кг спостерігалось у перші 4 місяці. Під час другого візиту пацієнтка почала скаржитись на посилення відчуття тяжкості у правому підребер'ї. При контрольному УЗД було виявлено збільшення розмірів жовчного міхура та поява сладжу у просвіті. Для запобігання формуванню конкрементів було призначено прийом урсодезоксихолевої кислоти у дозі 1000 мг на добу.

Езофагогастродуоденоскопія від 14.04.2021 р. Стравохід вільно прохідний. Z-лінія чітка, розташована на 40 см від різців і на 1 см вища за хіатус, який змикається нещільно. Слизова стравоходу в нижній третині білувата, потовщена. Палісадні судини не визначаються. CLE немає. У ретрофлексії кардіальна складка 2 ступеня (за Hill). Шлунок має звичайну форму. У просвіті шлунка помірна кількість секреторної рідини. Складчастість добре виражена, перистальтика простежується. Слизова оболонка шлунка в антральному відділі помірно вогнищево гіперемована. Воротар округлий, вільно прохідний. Дванадцятипала кишка: слизова цибулини рожева, у позацибулинному відділі — рожева, складчаста. ВДС чітко не візуалізується. *Висновок*. Неерозивний рефлюкс-езофагіт. Недостатність нижнього стравохідного сфінктера. Гастропатія еритематозна, переважно антрального відділу шлунка.

Спостереження за пацієнткою тривало 16 місяців. На рис. 3 наведено частоту нападів печії у середньому за тиждень та динаміку зменшення маси тіла.

При контрольному обстеженні пацієнтки через 16 місяців від початку спостереження маса тіла зменшилась на 49 кг — під час останньої консультації пацієнтка важила 86 кг, ІМТ становив 31 кг/м^2. Епізоди печії зменшились до двох на тиждень, залишаються скарги на періодичну відрижку повітрям.

Ультразвукове дослідження органів черевної порожнини у динаміці: розміри печінки зменшились, товщина лівої частки — 78 мм, правої — 145 мм. Контури рівні, нечіткі, край заокруглений, паренхіма однорідна, ехогенність дещо підвищена. Жовчні протоки не ущільнені, не розширені, холедох не розширений. Судини портального тракту не розширені. Слабке дорсальне затухання ультразвуку. Дані зсувно-хвильової еластометрії печінки — 6,4 кПа, що відповідає фіброзу 1 ст. (в умовах жирової хвороби печінки), стеатометрії — 260 дБ, що відповідає стеатозу 2 ступеня. *Висновок*. УЗ-ознаки стеатогепатиту, фіброзу 1 ст., стеатозу 2 ступеня. Дані лабораторних досліджень після лікування також продемонстрували позитивну динаміку:

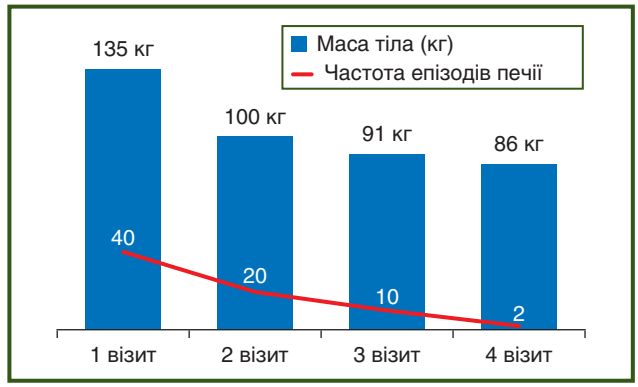

Рисунок 3 — Частота нападів печії та динаміка маси тіла протягом періоду спостереження

загальний аналіз крові без патології, біохімічне дослідження: білірубін — 18,2 мкмоль/л, АЛТ — 35 Од/л, АСТ — 17 Од/л.

Обговорення результатів та огляд літератури

Протягом останніх десятиліть поширеність ГЕРХ зростає приблизно на 4 % на рік, що відбувається паралельно з епідемією ожиріння та з пов'язаним з нею збільшенням частоти неалкогольної жирової хвороби печінки (НАЖХП) [1]. Так, за даними метааналізу 2016 року, глобальна поширеність НАЖХП, яку діагностовано за допомогою радіологічних досліджень, вже становить 25,24 % (95% ДІ 22,10–28,65). Після стратифікованого аналізу за регіонами поширеність у Європі та Північній Америці — 23,71 % (95% ДІ 16,12–33,45) та 24,13 % (95% ДІ 19,73–29,15) відповідно, поширеність в Азії — 27,37 % (95% ДІ 23,29–31,88) [2].

Очевидний зв'язок між ГЕРХ та жировою хворобою печінки статистично підтверджений у декількох когортних дослідженнях. Так, метааналіз, проведений Karn Wijarnpreecha із співавт., містив дані восьми досліджень за участю 31 322 пацієнтів. За його результатами, ризик НАЖХП серед пацієнтів із ГЕРХ був значно вищим, ніж серед тих, хто не мав цієї хвороби [5]. Ці дані збігаються із отриманими у перехресному обсерваційному дослідженні результатами H. Yuan зі співавт. (2022 р.). 3002 пацієнти були розподілені на групи з ГЕРХ та без неї [4]. Поширеність НАЖХП була вірогідно вищою серед групи із рефлюксною хворобою ($p = 0,001$). При проведенні однофакторного аналізу наявність НАЖХП була ідентифікована як фактор ризику рефлюксної хвороби (OR 1,5; 95% ДІ 1,2–1,9; $p = 0,001$). З урахуванням інших показників, таких як ІМТ, окружність талії, рівень ліпідів та кров'яний тиск, кореляція між НАЖХП та ГЕРХ послаблювалась, але залишалась вірогідною (OR 1,408; 95% ДІ 1,1–1,8; $p = 0,010$) [5].

У 2021 р. опубліковано перше дослідження, яке продемонструвало позитивний зв'язок між сурогатним маркером стеатозу печінки — контрольованим параметром ультразвукового затухання (CAP) та ступенем ГЕРХ. У проспективному обстеженні за участю 937 хворих із метаболічним синдромом було показано, що

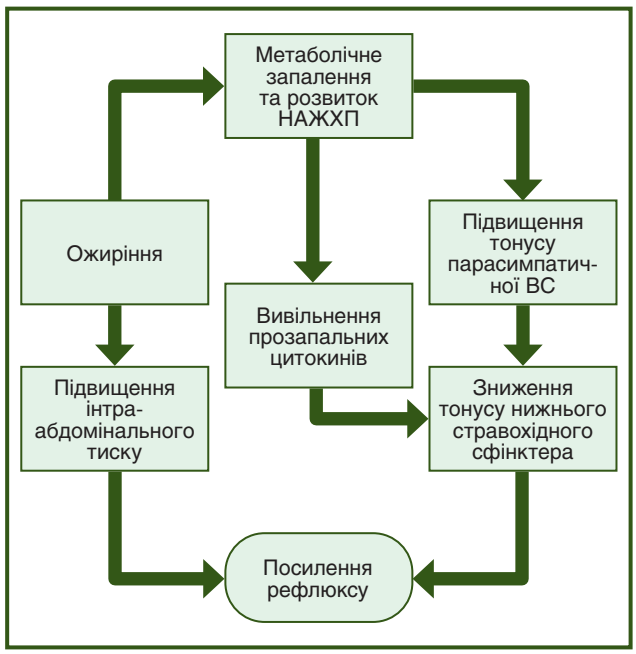

Рисунок 4 — Патогенетичні зв'язки між метаболічною хворобою печінки та рефлюксною хворобою

у пацієнтів із підвищеним САР частіше спостерігалась ГЕРХ ступеня B та C порівняно із пацієнтами з нормальним САР. Крім того, при багатофакторному аналізі було виявлено позитивну кореляцію між САР та діафрагмальною грижею [6]

Зв'язок між двома патологіями — рефлюксною хворобою та НАЖХП пояснюється існуванням декількох спільних факторів. Так, відомо, що в патогенезі ГЕРХ важливе місце посідають порушення релаксації нижнього стравохідного сфінктера, зниження його тиску та підвищення розтяжності [7, 8]. Стеатоз, що часто супроводжує ожиріння, є наслідком також і надмірного накопичення вісцерального жиру. Останній є чинником підвищення внутрішньочеревного тиску, виникнення антиперистальтичних хвиль, послаблення антирефлюксного бар'єра та виникнення закидів [9].

Крім підвищеного внутрішньочеревного тиску на нижній стравохідний сфінктер як при ГЕРХ, так і при НАЖХП, на нього впливають особливості автономної нервової системи. Докази цього також базуються на науковому аналізі проспективних досліджень. Серед них поздовжнє когортне дослідження госпіталя Самсунг Кангбук у Сеулі та Сувоні (Південна Корея). 33 899 учасників без ознак НАЖХП протягом 8 років (з 2011 по 2018 р.) брали участь у програмі перевірки стану здоров'я. Серед інших обстежень оцінювалась вегетативна активність за допомогою визначення варіабельності серцевого ритму. У середньому через 5,7 року у 6466 учасників розвинулась НАЖХП. Було показано, що ризик розвитку жирової хвороби підвищений у пацієнтів із загальним вегетативним дисбалансом, що демонструє зниження парасимпатичної активності та нещодавнє підвищення симпатичної активності. Ці особливості частіше спостерігались у чоловіків та у суб'єктів без діабету або дисліпідемії [10].

Механізми зв'язку вегетативної дисфункції та НАЖХП ще повністю не з'ясовані, але вже є роботи, що показують роль автономної нервової системи як в регуляції тонусу кардіального сфінктера, так і у печінковому метаболізмі ліпідів та вуглеводів. Патогенез НАЖХП тісно пов'язаний з інсулінорезистентністю (ІР), при якій відбувається порушення супресії ліполізу у жировій тканині, результатом чого є підвищення надходження вільних жирних кислот із жирової тканини у печінку. Показано, що пряма симпатична іннервація адипоцитів може стимулювати ліполіз і таким чином брати участь у виникненні ІР унаслідок підвищення рівня вільних жирних кислот [11]. Більша частина печінкових ТГ у пацієнтів із НАЖХП походять з ліполізу білої жирової тканини, який стимулюється ІР та симпатичною активацією. Деякі дослідження продемонстрували, що блукаючий нерв, який має холінергічну дію, має протективний ефект при запаленні, яке обумовлене ожирінням та іншими метаболічними ускладненнями [12, 13]. T. Nishio та співавт. показали, що холінергічна стимуляція відіграє ключову роль у регулюванні запальної відповіді клітинами Купфера та наприкінці призводить до гальмування розвитку НАЖХП [14]. Парасимпатичні гілки вегетативної нервової системи можуть гальмувати секрецію ліпопротеїнів дуже низької щільності на ранніх стадіях НАЖБП [15, 16].

Концепт «метаболічного запалення», що був запропонований N. Gehrke як стан, наявний при НАЖХП [17], пояснює прогресування жирового гепатозу печінки та позапечінкових патологій. Метаболічне запалення призводить до системних ефектів, що втілюються у зсувах у популяціях імунних клітин та гуморальних факторів. Наприклад, було виявлено, що у пацієнтів із НАЖХП підвищені прозапальні цитокіни — інтерлейкін-1 та інтерлейкін-6 [18, 19]. Водночас ці цитокіни можуть послаблювати контрактильні властивості нижнього стравохідного сфінктера та посилювати рефлюкс [20].

У нашому дослідженні пацієнтка мала ожиріння III ступеня, метаболічну жирову хворобу печінки та рефрактерну ГЕРХ. Усі три стани пов'язані як механічними та біохімічними, так і нейрогуморальними шляхами (рис. 4). У результаті модифікації стилю життя та після значного зниження маси вміст жиру у печінці за даними стеатографії зменшився, вираженість метаболічного синдрому зменшилась та при ендоскопічному дослідженні відбулась епітелізація ерозій стравоходу (не виявлені ерозивні зміни у стравоході). Треба зазначити, що, незважаючи на позитивну ендоскопічну динаміку, що спостерігалася вже через два місяці, скарги на печію ще залишались. Це так звані «рефрактерні симптоми ГЕРХ», коли інструментальні ознаки езофагіту не виявляються, а скарги тривають. Треба зазначити той факт, що після початку інтенсивної втрати маси тіла пацієнтки у жовчному міхурі з'явились ознаки мікролітіазу. Взагалі, як надмірна маса тіла, так і швидка її втрата вважаються факторами ризику формування конкрементів у жовчному міхурі. Холелітіаз виникає у зв'язку із змінами у співвідношенні

холестерину та жовчних кислот у жовчі та зниженням скоротливості міхура на тлі низькожирової дієти [21, 22]. Пацієнтці був призначений додатковий прийом урсодезоксихолевої кислоти, і при контрольному УЗД розміри жовчного міхура були в нормі, ознак сладжу не спостерігалось. За даними контрольної еласто- та стеатометрії, як жорсткість печінки, так і показники ультразвукового затухання, що характеризують вміст жиру у печінці, поліпшилися.

Висновки

Ожиріння та пов'язана з ним жирова хвороба печінки можуть бути додатковими факторами розвитку рефрактерної ГЕРХ, а суттєве зниження маси тіла приводить як до регресування ГЕРХ, так і до поліпшення показників, що характеризують структурний стан печінки.

Конфлікт інтересів. Автори заявляють про відсутність конфлікту інтересів та власної фінансової зацікавленості при підготовці даної статті.

References

1. El-Serag HB, Sweet S, Winchester CC, Dent J. Update on the epidemiology of gastro-oesophageal reflux disease: a systematic review. Gut. 2014 Jun;63(6):871-80. doi: 10.1136/gutjnl-2012-304269.

2. Herregods TV, Bredenoord AJ, Smout AJ. Pathophysiology of gastroesophageal reflux disease: new understanding in a new era. Neurogastroenterol Motil. 2015 Sep;27(9):1202-13. doi: 10.1111/nmo.12611.

3. Wijarnpreecha K, Panjawatanan P, Thongprayoon C, Jaruvongvanich V, Ungprasert P. Association between gastroesophageal reflux disease and nonalcoholic fatty liver disease: A meta-analysis. Saudi J Gastroenterol. 2017 Nov-Dec;23(6):311-317. doi: 10.4103/sjg.SJG_161_17.

4. He Y, Duan ZJ, Wang CF, Wei YS, Cai MX. Metabolic Dysfunction-Associated Fatty Liver Disease Increases the Risk of Gastroesophageal Reflux Symptoms. Diabetes Metab Syndr Obes. 2022 Jan 20;15:199-207. doi: 10.2147/DMSO.S339428.

5. Matsubayashi Y, Fujihara K, Yamada-Harada M, et al. Impact of metabolic syndrome and metabolic dysfunction-associated fatty liver disease on cardiovascular risk by the presence or absence of type 2 diabetes and according to sex. Cardiovasc Diabetol. 2022 Jun 2;21(1):90. doi: 10.1186/s12933-022-01518-4.

6. Mikolasevic I, Poropat G, Filipec Kanizaj T, et al. Association between Gastroesophageal Reflux Disease and Elastographic Parameters of Liver Steatosis and Fibrosis: Controlled Attenuation Parameter and Liver Stiffness Measurements. Can J Gastroenterol Hepatol. 2021 Feb 23;2021:6670065. doi: 10.1155/2021/6670065.

7. Younossi ZM, Koenig AB, Abdelatif D, Fazel Y, Henry L, Wymer M. Global epidemiology of nonalcoholic fatty liver disease-Meta-analytic assessment of prevalence, incidence, and outcomes. Hepatology. 2016 Jul;64(1):73-84. doi: 10.1002/hep.28431.

8. Min YW, Kim Y, Gwak GY, et al. Non-alcoholic fatty liver disease and the development of reflux esophagitis: A cohort study. J Gastroenterol Hepatol. 2018 May;33(5):1053-1058. doi: 10.1111/jgh.14042.

9. Zerbib F, Bredenoord AJ, Fass R, et al. ESNM/ANMS consensus paper: Diagnosis and management of refractory gastro-esophageal reflux disease. Neurogastroenterol Motil. 2021 Apr;33(4):e14075. doi: 10.1111/nmo.14075.

10. Jung I, Lee DY, Lee MY, et al. Autonomic Imbalance Increases the Risk for Non-alcoholic Fatty Liver Disease. Front Endocrinol (Lausanne). 2021 Nov 8;12:752944. doi: 10.3389/fendo.2021.752944.

11. Zeng W, Pirzgalska RM, Pereira MM, et al. Sympathetic neuro-adipose connections mediate leptin-driven lipolysis. Cell. 2015 Sep 24;163(1):84-94. doi: 10.1016/j.cell.2015.08.055.

12. Wang X, Yang Z, Xue B, Shi H. Activation of the cholinergic antiinflammatory pathway ameliorates obesity-induced inflammation and insulin resistance. Endocrinology. 2011 Mar;152(3):836-46. doi: 10.1210/en.2010-0855.

13. Pavlov VA, Tracey KJ. The vagus nerve and the inflammatory reflex--linking immunity and metabolism. Nat Rev Endocrinol. 2012 Dec;8(12):743-54. doi: 10.1038/nrendo.2012.189.

14. Nishio T, Taura K, Iwaisako K, et al. Hepatic vagus nerve regulates Kupffer cell activation via α7 nicotinic acetylcholine receptor in nonalcoholic steatohepatitis. J Gastroenterol. 2017 Aug;52(8):965-976. doi: 10.1007/s00535-016-1304-z.

15. Sabath E, Báez-Ruiz A, Buijs RM. Non-alcoholic fatty liver disease as a consequence of autonomic imbalance and circadian desynchronization. Obes Rev. 2015 Oct;16(10):871-82. doi: 10.1111/obr.12308.

16. Bruinstroop E, Fliers E, Kalsbeek A. Restoring the autonomic balance to reduce liver steatosis. J Physiol. 2019 Sep;597(18):4683-4684. doi: 10.1113/JP278567.

17. Gehrke N, Schattenberg JM. Metabolic Inflammation-A Role for Hepatic Inflammatory Pathways as Drivers of Comorbidities in Nonalcoholic Fatty Liver Disease? Gastroenterology. 2020 May;158(7):1929-1947.e6. doi: 10.1053/j.gastro.2020.02.020.

18. Jorge ASB, Andrade JMO, Paraíso AF, et al. Body mass index and the visceral adipose tissue expression of IL-6 and TNF-alpha are associated with the morphological severity of non-alcoholic fatty liver disease in individuals with class III obesity. Obes Res Clin Pract. 2018 Jan-Feb;12(Suppl 2):1-8. doi: 10.1016/j.orcp.2016.03.009.

19. Nelson JE, Handa P, Aouizerat B, et al; NASH Clinical Research Network. Increased parenchymal damage and steatohepatitis in Caucasian non-alcoholic fatty liver disease patients with common IL1B and IL6 polymorphisms. Aliment Pharmacol Ther. 2016 Dec;44(11-12):1253-1264. doi: 10.1111/apt.13824.

20. Rieder F, Biancani P, Harnett K, Yerian L, Falk GW. Inflammatory mediators in gastroesophageal reflux disease: impact on esophageal motility, fibrosis, and carcinogenesis. Am J Physiol Gastrointest Liver Physiol. 2010 May;298(5):G571-81. doi: 10.1152/ajpgi.00454.2009.

21. Portincasa P, Moschetta A, Palasciano G. Cholesterol gallstone disease. Lancet. 2006 Jul 15;368(9531):230-9. doi: 10.1016/S0140-6736(06)69044-2.

22. Shiffman ML, Sugerman HJ, Kellum JM, Moore EW. Changes in gallbladder bile composition following gallstone formation and weight reduction. Gastroenterology. 1992 Jul;103(1):214-21. doi: 10.1016/0016-5085(92)91115-k.

Отримано/Received 03.11.2022
Рецензовано/Revised 19.11.2022
Прийнято до друку/Accepted 26.11.2022

Information about authors
V.I. Didenko, MD, PhD, Deputy Director for Research, SI "Institute of Gastroenterology of the National Academy of Medical Sciences of Ukraine", Dnipro, Ukraine; e-mail: gastro@amnu.gov.ua; https://orcid.org/0000-0001-8953-396x
V.B. Yahmur, MD, PhD, Senior Researcher of Liver and Pancreas Diseases Department, SI "Institute of Gastroenterology of the National Academy of Medical Sciences of Ukraine", Dnipro, Ukraine; e-mail: gastro@amnu.gov.ua; http://orcid.org/0000-0002-1738-4624.
S.L. Melanich, MD, PhD, Senior Researcher of the Department of the Diseases of Liver and Pancreas, State Institution "Institute of Gastroenterology of the National Academy of Medical Sciences of Ukraine", Dnipro, Ukraine; https://orcid.org/0000-0003-3756-8882.
L.V. Demeshkina, MD, PhD, Senior Researcher of the Department of the Diseases of Stomach and Duodenum, Dietetics and Clinical Nutrition, State Institution "Institute of Gastroenterology of the National Academy of Medical Sciences of Ukraine", Dnipro, Ukraine; https://orcid.org/0000-0002-7301-1857
O.V. Simonova, PhD, Senior Researcher of the Department of miniinvasive endoscopic interventions and instrumental diagnostics, State Institution "Institute of Gastroenterology of the National Academy of Medical Sciences Ukraine", Dnipro, Ukraine; e-mail: olenasim@gmail.com; https://orcid.org/0000-0001-7954-1333.

Conflicts of interests. Authors declare the absence of any conflicts of interests and own financial interest that might be construed to influence the results or interpretation of the manuscript.
Authors' contribution. *V.I. Didenko* — concept and design of the article; *V.B. Yagmur* — article writing and editing, reference; *S.L. Melanich* — pictures # 3 and 4, abstract; *L.V. Demeshkina* — article writing and editing, reference; *O.V. Simonova* — diagnostic performance of esophagogastroduodenoscopy, pictures # 1 and 2, article editing.

V.I. Didenko, V.B. Yagmur, S.L. Melanich, L.V. Demeshkina, O.V. Simonova
State Institution "Institute of Gastroenterology of the National Academy of Medical Sciences of Ukraine", Dnipro, Ukraine

Lifestyle modification in the treatment of refractory gastroesophageal reflux disease and non-alcoholic fatty liver disease. A clinical case

Abstract. The article presents a clinical case of refractory gastroesophageal reflux disease (GERD) in a female patient with non-alcoholic fatty liver disease and morbid obesity. A 38-year-old woman came to the clinic with complaints of heartburn up to 5–6 times a day, other manifestations of pain and dyspeptic syndromes. Morbid obesity, refractory GERD with erosive esophagitis, and hepatic steatosis were diagnosed during follow-up examination. A set of treatment measures was developed, which included lifestyle modification, proton pump inhibitors and ursodeoxycholic acid preparations. During the observation period of 16 months, a gradual decrease in body weight was accompanied by a decrease in the frequency of heartburn. As a result, the patient lost 49 kg. During the control instrumental examination, a positive trend was observed in terms of sonographic and endoscopic indicators, as well as a decrease in liver stiffness according to elastography data. A review of the literature on the correlation between obesity, steatosis and reflux disease is given. ***Conclusion.*** Obesity and related fatty liver disease can be additional factors for the development of refractory GERD, and a significant reduction in body weight leads to both resolution of reflux disease and improvement of parameters characterizing the structural state of the liver.

Keywords: refractory gastroesophageal reflux disease; obesity; steatosis of the liver; elastometry; steatometry