

УДК 616.329-006.6-007.271-072.1

DOI: <https://doi.org/10.22141/2308-2097.55.3.2021.241588>

Степанов Ю.М. , Бабій О.М. , Шевченко Б.Ф. , Тарабаров С.О. 

ДУ «Інститут гастроентерології НАМН України», м. Дніпро, Україна

Ендоскопічне стентування при стенозуючому раку та стриктурах травного каналу

For citation: Gastroenterologia. 2021;55(3):180-190. doi: 10.22141/2308-2097.55.3.2021.241588

Резюме. Мета: оцінити ефективність методики ендоскопічного стентування при стенозуючому раку і стриктурах травного каналу. **Матеріали та методи.** Із січня 2015 року проведено ендоскопічне стентування у 12 хворих нітиноловими стентами, що саморозправляються, з полімерним покриттям та без такого фірми Boston Scientific Ltd (США) і нітиноловими стентами фірми Garson (Корея) без покриття. Чоловіків було 8 (66,7 %), жінок — 4 (33,3 %); вік пацієнтів — 51–80 років, середній вік — $(63,0 \pm 4,2)$ року. Стенозуючий рак стравоходу діагностовано у 5 пацієнтів, стенозуючий рак вихідного відділу шлунка — у 3, стенозуючий рак дванадцятипалої кишки — в одного, стриктури стравоходу — у 3 хворих. У всіх хворих показанням до стентування було порушення прохідності травного каналу внаслідок основного захворювання. **Результати.** В усіх пацієнтів відновлено харчування. У групі хворих зі стенозуючим раком стравоходу показник тридцятиденної летальності становив 20 %, медіана виживаності — 9 місяців. Рецидив дисфагії діагностовано в одного пацієнта, здійснено реканалізацію просвіту стента. У групі зі стенозуючим раком вихідного відділу шлунка та дванадцятипалої кишки показник тридцятиденної летальності становив 33,3 %, медіана виживаності — 11 місяців. Евакуаторні порушення діагностовано в одного пацієнта, проведено повторне стентування «стент у стент». У групі зі стриктурою стравоходу в одного пацієнта визначено міграцію стента, виконано його репозицію. **Висновки.** Ендоскопічне стентування нітиноловими стентами, що саморозправляються, в інкурабельних пацієнтів зі злоякісними стенозами стравоходу, шлунка і дванадцятипалої кишки та у хворих з непухлинними стриктурами стравоходу є операцією вибору, безпечним та ефективним методом, який дозволяє відновити і продовжити харчування природним шляхом і у такий спосіб покращити якість життя в інкурабельних випадках. Ускладнення, що виникли у віддаленому періоді після стентування, встановлено у 25 % випадків. Такі ускладнення були скориговані ендоскопічно.

Ключові слова: нітинолові стенти, що саморозправляються, стенозуючий рак стравоходу, стенозуючий рак шлунка, стенозуючий рак дванадцятипалої кишки, стриктура стравоходу

Вступ

Аналіз статистичного матеріалу [1] показав, що у 60–70 % хворих на рак стравоходу, шлунка і дванадцятипалої кишки (ДПК) на момент встановлення діагнозу є інкурабельність через поширеність пухлинного процесу або тяжкої супутньої патології. Основним клінічним симптомом раку стравоходу, вихідного відділу шлунка і ДПК є дисфагія та блювання, що виникають при обструкції просвіту у 50–75 % випадків. Це найчастіше відповідає III або IV стадії захворювання [2], коли пацієнти не можуть бути піддані радикальному лікуванню.

Для надання допомоги таким хворим можна застосовувати тільки паліативне лікування, спрямоване

на відновлення харчування і тимчасове поліпшення якості життя. До хірургічних методів належать різні варіанти гастростомії або ентеростомії, які позбавляють пацієнтів можливості природного прийому їжі, погіршують якість життя, викликають соціальну дезадаптацію. Лише у невеликої групи пацієнтів без тяжкої супутньої патології проводять циторедуктивні операції [3].

Хворим з очікуваною тривалістю життя показано умовно радикальне хірургічне лікування, що забезпечує довгострокове відновлення прохідності, а у пацієнтів із прогнозовано більш короткою тривалістю життя показано ендоскопічне стентування

© 2021. The Authors. This is an open access article under the terms of the Creative Commons Attribution 4.0 International License, CC BY, which allows others to freely distribute the published article, with the obligatory reference to the authors of original works and original publication in this journal.

Для кореспонденції: Бабій О.М., ДУ «Інститут гастроентерології НАМН України», пр. Слобожанський, 96, м. Дніпро, 49074, Україна; e-mail: Aleksandr_babiy@ukr.net; контактний тел.: +38(067)9020042.

For correspondence: Babii O.M., SI "Institute of gastroenterology of NAMS of Ukraine", Slobozhanskii avenue, 96, Dnipro, 49074, e-mail: Aleksandr_babiy@ukr.net, contact phone: +38(067)9020042.

Full list of authors information is available at the end of the article.

з відновленням певного тимчасового рівня якості життя шляхом швидкого повернення до перорально-го прийому їжі [4].

Для зниження частоти ускладнень і забезпечення адекватної прохідності в ділянці стенозу важливо правильно вибрати стент. Пластикові стенти мають більш високу ймовірність міграції (саморозправні пластикові стенти) і перфорації (несаморозправні пластикові стенти), ніж саморозправні металеві стенти (*англ.* Self-Expandable Metallic Stent — SEMS) [5–7]. Металеві стенти можуть бути покриті мембраною, зробленою з різних полімерних матеріалів, що забезпечує високу стійкість до проростання пухлиною. Але ці стенти частіше втрачають функціональність через більш високу частоту міграції. Непокриті SEMS мають більш низькі показники міграції, оскільки закріплюються самою пухлиною, проте такі стенти пов'язані з більш частою повторюваністю симптомів, викликаних вrostанням пухлини. Проте вони використовуються частіше, ніж покриті металеві стенти, при гастродуоденальній злоякісній обструкції, тому що в цілому мають кращі результати [5, 8–10].

У практиці використовують кілька поширених методів установки саморозправних стентів у стравохід та шлунку:

1. Ендоскопічний метод установки стентів під прямим рентгенотелевізійним контролем. Це найбільш часто використовуваний спосіб стентування верхніх відділів травного каналу (має прямі показання при звивистих ходах стенозованого відділу стравоходу, шлунка, ДПК або зони післяопераційного анастомозу).

2. Ендоскопічна установка стента без прямого рентгенокопічного контролю. Цей метод стентування виключає променеве навантаження медперсоналу і має перспективи на більш широке застосування при використанні сучасної відеоендоскопічної техніки малого діаметра. Умовою для безпечного застосування такого методу стентування є попередня реканалізація, бужування або балонна дилатація, що дозволяють виконати ендоскопічний огляд дистальної межі стенозу стравоходу, шлунка або ДПК [11].

Усі саморозправні стенти мають систему доставки у стислому вигляді, яка є меншого діаметра порівняно з остаточним діаметром стента після розгортання. Стенти мають встановлену систему доставки і при здійсненні стентування завдання лікаря зводяться до правильного позиціонування такої системи з подальшим розкриттям стента. Розміри систем доставки варіюють в межах від 6 до 14 мм. Всі системи доставки мають рентгенонегативні маркери, що вказують межі стисненого стента, а також мітки розташування стента після його розкриття [12].

Розроблено кілька методик попередньої розмітки місця розкриття стента перед його установкою в просвіті стравоходу або шлунка: а) підслизова ін'єкція рентгеноконтрастною речовиною в зоні планованої установки дистального і проксимального краю стента; б) фіксація танталових кліпс у слизовій оболонці в зазначених зонах; в) фіксація рентгеноконтрастних міток на шкірі грудної клітки, відповідних планованому

положенню стента; г) ендоскопічний контроль положення проксимального кінця стента [12].

Сьогодні показання для стентування стравоходу і кардії значно розширені. Крім паліативного лікування інкурабельних онкологічних хворих з первинною стенозуючою пухлиною, показання до постановки стента такі: а) при пухлинній компресії стравоходу (рак легені та пухлини середостіння); б) при рецидиві раку стравоходу або шлунка зі стенозом в зоні стравохідно-шлункового або стравохідно-кишкового анастомозу; в) при раку стравоходу, що ускладнився стравохідно-трахеальною або стравохідно-bronхіальною норицею; г) при післяопераційній неспроможності стравохідно-шлункового або стравохідно-кишкового анастомозу; д) при гострій ятрогенній перфорації стінки стравоходу; е) при гострій кровотечі з розширених варикозних вен стравоходу [13–15].

У найближчому періоді після стентування стравоходу або кардії біль в грудній клітці виникає у 100 % пацієнтів, однак постійні болі зберігаються у менше ніж 13 % пацієнтів [16]. Найбільш інтенсивні болі виникають при стентуванні високих стриктур і при використанні стентів великого діаметра.

Тридцятиденна летальність після стентування в інкурабельних онкологічних хворих зі стенозуючим раком стравоходу, шлунка або ДПК становить 28 %, середня тривалість життя — 92,5 доби, медіана виживаності — 61 доба [17].

Ускладнення стентування у вигляді кровотечі, перфорації і нориць, аспіраційної пневмонії і лихоманки трапляються у 10–20 % хворих [18, 19]. Летальні результати пов'язані з установкою стента, виникають рідко і пов'язані з профузною кровотечею або масивною аспірацією.

У рандомізованому проспективному дослідженні проведено порівняння ефективності застосування покритих і непокритих SEMS у пацієнтів з раком шлунка (по 40 осіб у кожній групі). Відзначено більш високу частоту міграції покритих стентів протягом 8 тижнів після установки (25,8 %), ніж непокритих (2,8 %). Водночас частота рестенозу, пов'язаного з вrostанням пухлини, була вище в групі з непокритими стентами (25,0 %), ніж з покритими (0 %) [20].

Попередня дилатація, термічна абляція та променева терапія збільшують ризик розвитку ускладнень при стентуванні, підвищують ризик міграції стента [21].

При стентуванні ділянки кардії частота міграції непокритих стентів коливається від 0 до 3 % і підвищується до 6 % [22]. Частота міграції покритих стентів коливається від 25 до 32 % і частіше трапляється при стентуванні стравохідно-шлункового переходу [23].

Повторні ендоскопічні втручання при рестенозуванні стравоходу і кардії здійснюються у 8–35 % спостереженнях, в першу чергу при проростанні пухлиною непокритих стентів. Ретроспективні дослідження показали, що рецидив дисфагії внаслідок проростання пухлиною непокритих стентів розвивається в 60 % випадків [24]. При установці саморозправних стентів із пластиковим покриттям повторна

дисфагія зазвичай розвивається через обростання пухлиною проксимального або дистального краю стента [24].

До пізніх ускладнень належать: ерозивна кровотеча (3–10 %), виразковий езофагіт (7 %), перфорація або нориці (5 %), поворот стента (5 %), міграція стента (5 %), перелом або руйнування конструкції стента (2 %). M.Q. Wang зі співавт. [25] встановили, що небезпечні для життя ускладнення (масивна кровотеча, перфорація, масивна аспірація, нориці, компресія трахеї) найбільш часто розвиваються при стентуванні проксимальної третини стравоходу.

Отже, порівняно з іншими методами паліативної допомоги інкурабельним хворим з пухлинним стенозом стравоходу, шлунка і ДПК ендоскопічна реканалізація і стентування саморозправними металевими стентами є оптимальним варіантом комплексного лікування із задовільним клінічним і функціональним результатом, з тимчасовим поліпшенням якості життя і низькою частотою ускладнень [26, 27].

Мета роботи: оцінити ефективність методики ендоскопічного стентування при стенозуючому раку і стриктурах травного каналу.

Матеріали та методи

Саморозправні нітинолові стенти при злоякісних пухлинах, що стенозують просвіт шлунка, ДПК і стравоходу, а також при непухлинних стриктурах стравоходу застосовують в клініці ДУ «Інститут гастроентерології НАМН України» з 2015 року. За цей невеликий період накопичено клінічний досвід ендоскопічного стентування стравоходу, шлунка та ДПК у 9 онкологічних інкурабельних та у 3 неонкологічних хворих. Для стентування використовували нітинолові саморозправні стенти Flamingo Wallstent (Boston Scientific Ltd, США) з повним або частковим внутрішнім полімерним покриттям та нітинолові стенти (Garson, Корея) без покриття. Чоловіків було 8 (66,7 %), жінок — 4 (33,3 %); вік пацієнтів становив 51–80 років, середній вік — $(63,0 \pm 4,2)$ року. Стенозуючий рак стравоходу діагностовано у 5 пацієнтів, стенозуючий рак вихідного відділу шлунка — у 3, стенозуючий рак ДПК — в одного, стриктури стравоходу — у 3 хворих. У всіх хворих показаннями до стентування були евакуаторні порушення внаслідок основного захворювання.

УЗД у В-режимі проводили на апараті Toshiba Hagio-660 (Японія); езофагогастроуденоскопію — за допомогою відеоендоскопічної системи SonoScare HD-500 (Китай). Рентген-пасаж з барієм або розчином тріомбаст проводили на стаціонарній установці Orega T90 sex (Італія).

Установка стентів здійснювали під ендоскопічним контролем по провіднику. Ступінь розкриття стентів контролювали рентгенологічно.

Для реканалізації просвіту стента використовували аргонно-плазмову коагуляцію апаратом Soring Arco-3000 (Німеччина).

Стентування під подвійним рентгеноендоскопічним контролем застосовували при довгому звивистому ході пухлинного звуження стравоходу та в

усіх випадках стентування вихідного відділу шлунка і ДПК. У випадках зі стриктурою стравоходу застосовували методику ендоскопічного контролю розкриття стента з обов'язковим подальшим рентгенологічним контролем його положення і прохідності з використанням водорозчинного контрасту тріомбаст.

Результати

Установка саморозправних стентів у верхніх відділах шлунково-кишкового тракту здійснювалася успішно. Після стентування при пухлинному стенозі стравоходу, шлунка, ДПК або стриктурі стравоходу у всіх випадках були усунені евакуаторні порушення. У групі хворих зі стенозуючим раком стравоходу показник тридцятиденної летальності становив 20 %, медіана виживання — 9 місяців. У групі зі стенозуючим раком вихідного відділу шлунка та ДПК показник тридцятиденної летальності становив 33,3 %, медіана виживання — 11 місяців.

Ускладнення після стентування встановлено у 25 % випадків: міграцію стента визначено в одного пацієнта, рецидив дисфагії — в одного пацієнта, евакуаторні порушення — в одного пацієнта.

В одному випадку на 9 добу визначалася міграція нітинолового стента з частковим полімерним покриттям після стентування рубцевої стриктури стравоходу. Проведено ендоскопічну репозицію стента.

В одному випадку в інкурабельного хворого з раком дистального відділу стравоходу через 32 доби після стентування стравохідно-шлункового переходу нітиноловим стентом з полімерним покриттям повернулись явища дисфагії. Здійснено ендоскопічну реканалізацію просвіту стента за допомогою аргонно-плазмової коагуляції.

Повне розкриття стента у стенозованій ділянці стравоходу або кардії виникає не одразу, а протягом 2–5 діб.

В одному випадку в інкурабельного хворого на рак ДПК через 44 доби після стентування непокритим стентом повернулись явища евакуаторних порушень. Проведено повторне стентування нітиноловим стентом з повним полімерним покриттям «стент у стент».

В інкурабельних хворих на рак вихідного відділу шлунка не спостерігалось міграції стента та явищ евакуаторних порушень.

Після стентування рубцевих стриктур стравоходу через 2–3 місяці проведено ендоскопічне видалення стента. У всіх випадках отримали відновлення просвіту стравоходу і пасажу їжі в період нагляду 10–12 місяців.

В одному випадку перед стентуванням у хворого зі стенозуючим раком стравоходу здійснювали реканалізацію просвіту, обтурованого пухлиною, за допомогою аргонно-плазмової коагуляції; стентування без реканалізації просвіту — в 11 хворих. Для стентування пілоричного відділу шлунка використовували покриті або частково покриті стенти діаметром 16–18 мм, для ДПК — непокриті стенти діаметром 18–22 мм, для кардіоезофагеального відділу шлунка — покриті стенти діаметром 18–24 мм. При стриктурах стравоходу для стентування

використовували саморозправні нітинолові стенти з частковим полімерним покриттям діаметром 20–24 мм.

В одному випадку, для більш швидкого та адекватного розправлення стента, встановленого у вихідному відділі шлунка, використовували його балонну дилатацію за допомогою балона Esophagus-Pyloic Dilator діаметром 18–20 мм фірми Boston Scientific Ltd (США).

Невдач у проведенні й установці саморозправних стентів не було.

Частота проростання пухлиною непокритих стентів і стентів з неповним полімерним покриттям становила 58,3 %.

Діагностика та ендоскопічне стентування при стенозуючій стриктурі середньої третини стравоходу показані на рис. 1.

Променева діагностика при стенозуючому раку середньої третини стравоходу показана на рис. 2.

За даними морфологічного дослідження ендоскопічного біоптату циркулярного раку нижньої третини

стравоходу діагностовано помірно диференційований плоскоклітинний рак (рис. 3).

Ендоскопічне стентування при стенозуючому раку середньої третини стравоходу показано на рис. 4.

Рентгенографія органів грудної порожнини при раку нижньої третини стравоходу в прямій і боковій проекціях після стентування подана на рис. 5.

Променева діагностика при стенозуючому раку антрального відділу шлунка подана на рис. 6.

За даними морфологічного дослідження ендоскопічного біоптату стенозуючого раку антрального відділу шлунка діагностовано низькодиференційований інфільтративний рак (рис. 7).

Ендоскопічне стентування при стенозуючому раку антрального відділу шлунка подано на рис. 8.

Рентгенографія з контрастом у прямій проекції органів черевної порожнини при раку шлунка після стентування подана на рис. 9.

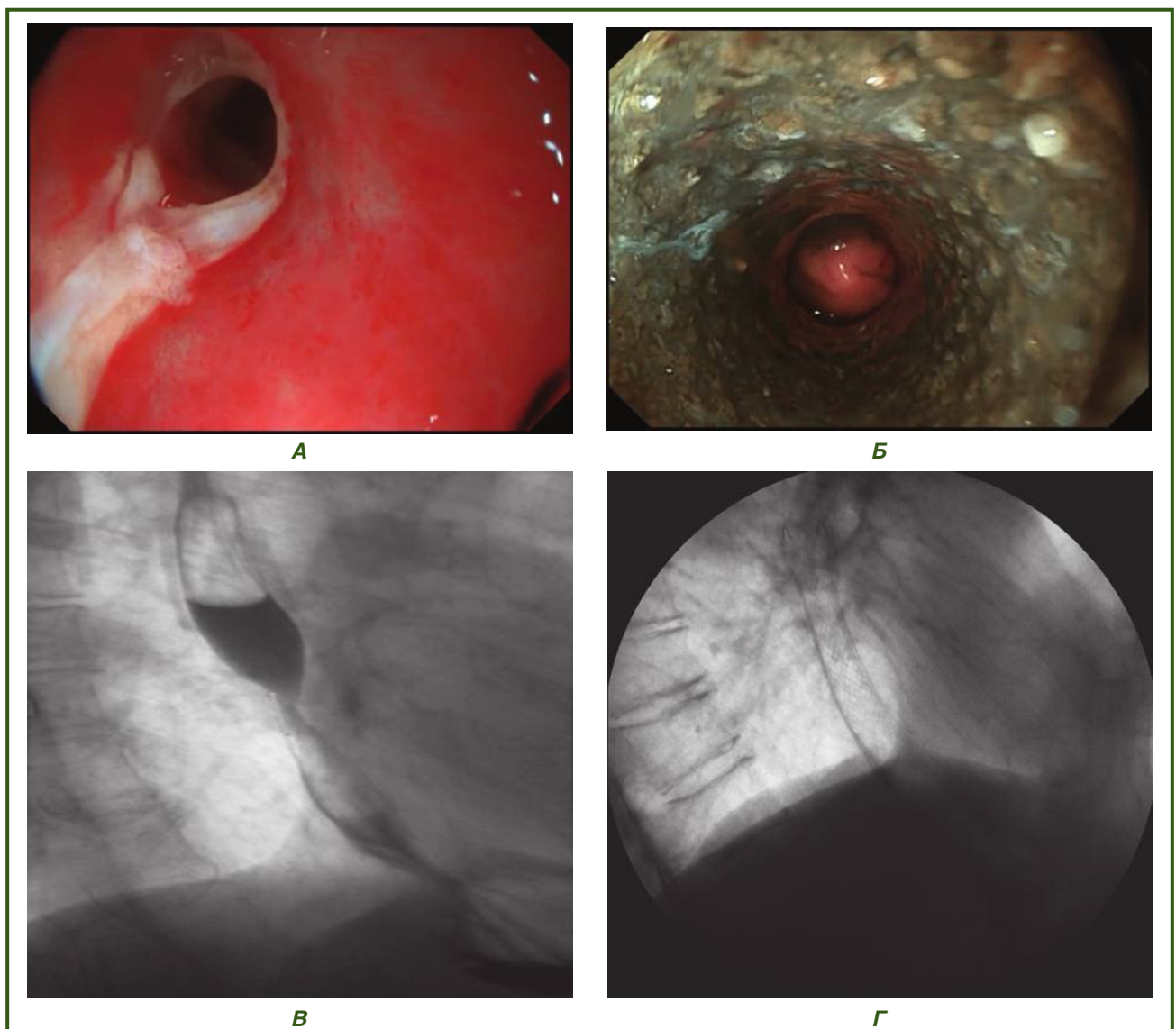


Рисунок 1 — Стриктура стравоходу: А — ендоскопічна картина стриктури середньої третини стравоходу; Б — рентгенографічна картина стриктури середньої третини стравоходу; В — ендоскопічна картина встановленого стента; Г — рентгенографічний контроль розташування стента (фото авторів)

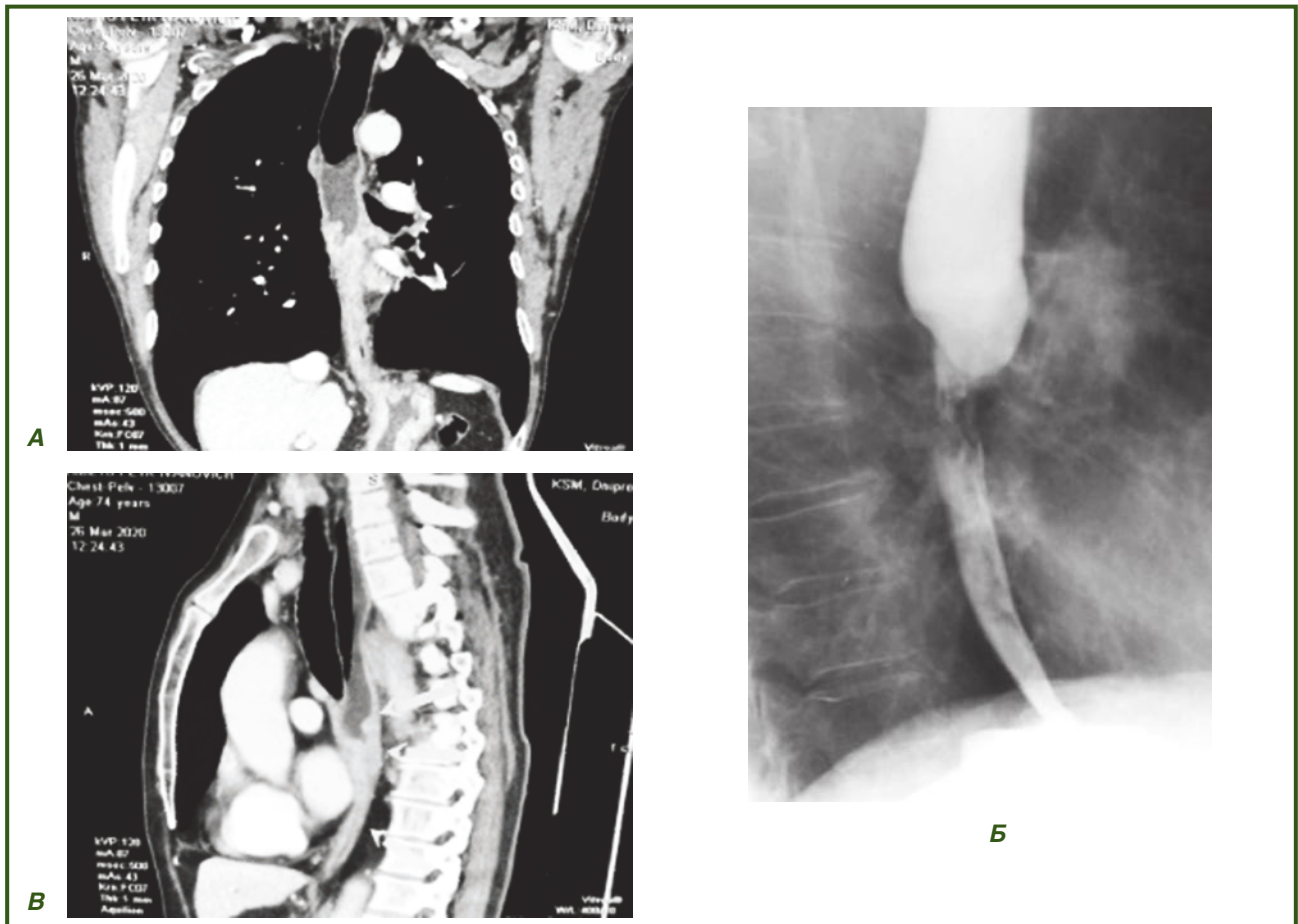


Рисунок 2 — Рак стравоходу: А — комп'ютерна томографія органів грудної порожнини при раку стравоходу у прямій проєкції; Б — комп'ютерна томографія органів грудної порожнини при раку стравоходу в боковій проєкції; В — рентгенографія стенозуючого раку нижньої третини стравоходу (фото авторів)

Ускладнень під час і в ранній період після стентування не спостерігалось.

Наводимо клінічний приклад встановлення саморозправного стента у хворого зі стенозуючим раком ДПК, який перебував під нашим наглядом.

Клінічний приклад

Хворий В., 80 років, медична карта стаціонарного хворого № 0211, надійшов у клініку інституту 04.02.2021 р. зі скаргами на болі в епігастрії, важкість у животі, блювання з'їденою їжею через короткий час після її прийому, повільну втрату маси тіла до 20 кг протягом останнього року. Упродовж останніх 2 діб після надходження в стаціонар пацієнт не приймав не тільки тверду, але і рідку їжу.

За результатами ендоскопії від 04.02.2021 р. в шлунку визначено помірну кількість прозорої рідини. Слизова оболонка складчаста, еластична, у верхніх відділах рожева, в антральному відділі дрібноплямиста, воротар змикається. Слизова цибулина ДПК рожева, в просвіті жовч, в позацибулинному відділі слизова рожева, рівномірна, в просвіті жовч. У ділянці переходу низхідного відділу ДПК у нижній горизонтальний (D2 у D3) визначається циркулярне звуження просвіту до 4 мм, для апарата не прохідне, слизова в цьому місці щільна,

зі зруйнованим судинним та ямковим рисунком, взята біопсія (рис. 10).

Висновок: захворювання ДПК зі стенозуванням просвіту. Гастропатія (антральний відділ). Уреазний тест негативний.

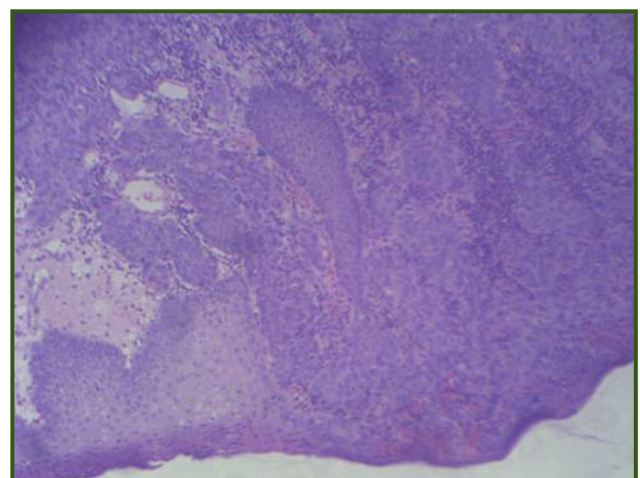


Рисунок 3 — Помірно диференційований плоскоклітинний рак, біоптат нижньої третини стравоходу. Забарвлення гематоксилін-еозином. 36. × 100 (фото авторів)

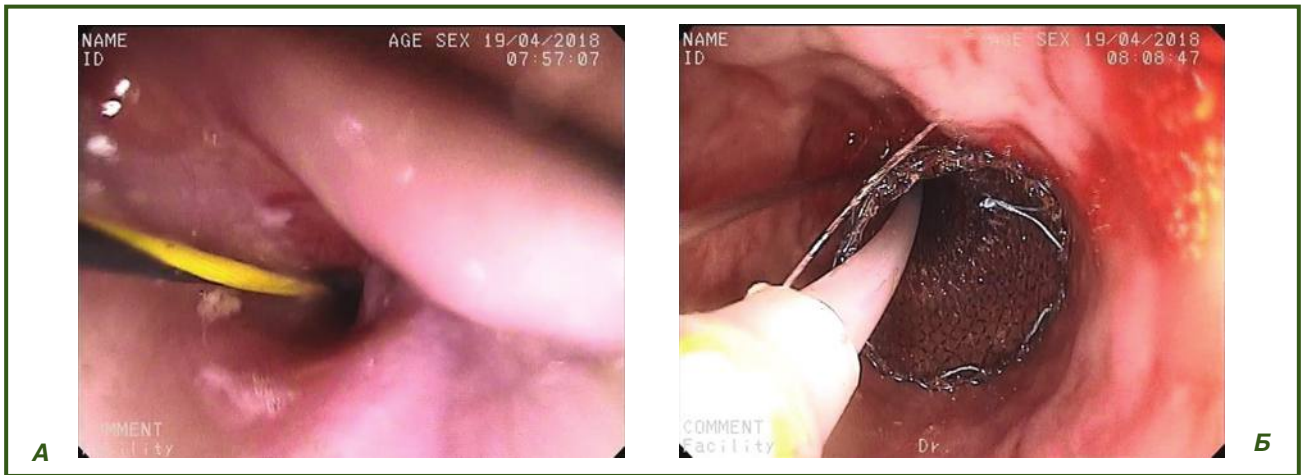


Рисунок 4 — Рак стравоходу: А — ендоскопічна картина стенозуючого раку нижньої третини стравоходу; Б — ендоскопічна картина встановленого стента (фото авторів)

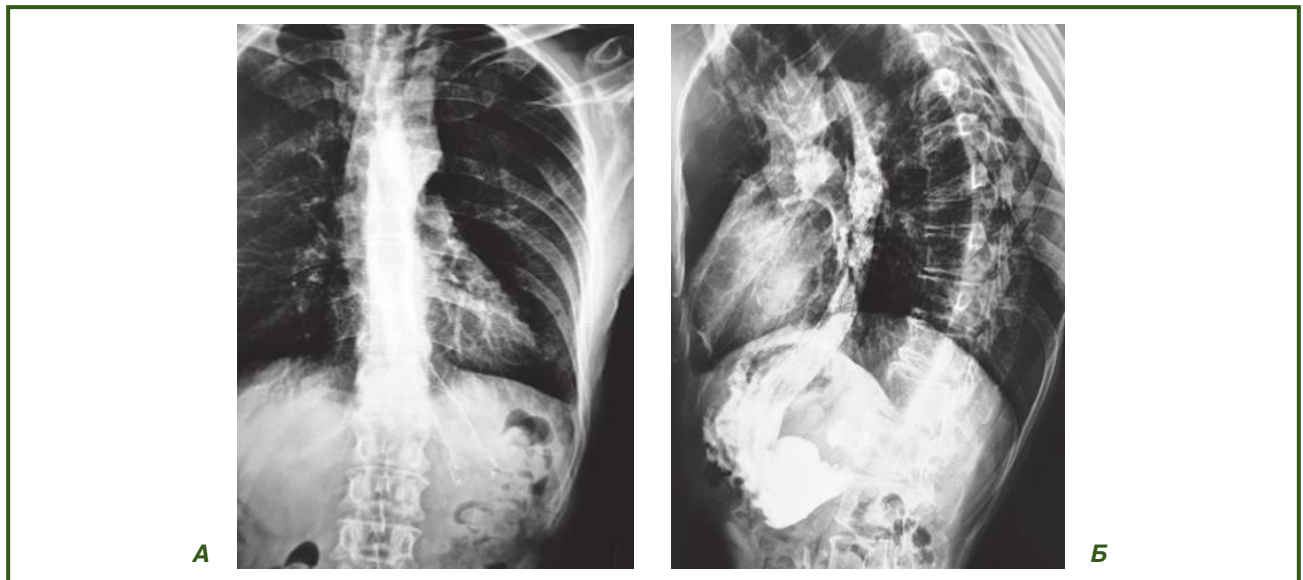


Рисунок 5 — Рак стравоходу: А — рентгенографія органів грудної порожнини при раку нижньої третини стравоходу в прямій проєкції після стентування; Б — рентгенографія органів грудної порожнини при раку нижньої третини стравоходу в боковій проєкції після стентування (фото авторів)

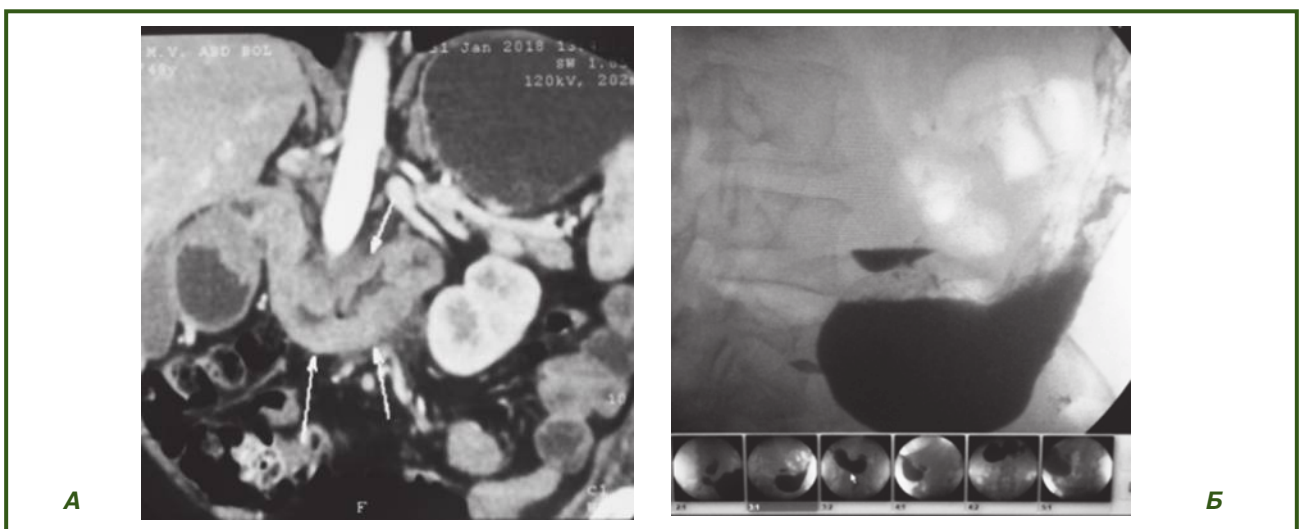


Рисунок 6 — Рак шлунка: А — комп'ютерна томографія органів черевної порожнини при раку шлунка у прямій проєкції; Б — рентгенографія стенозуючого раку антрального відділу шлунка (фото авторів)

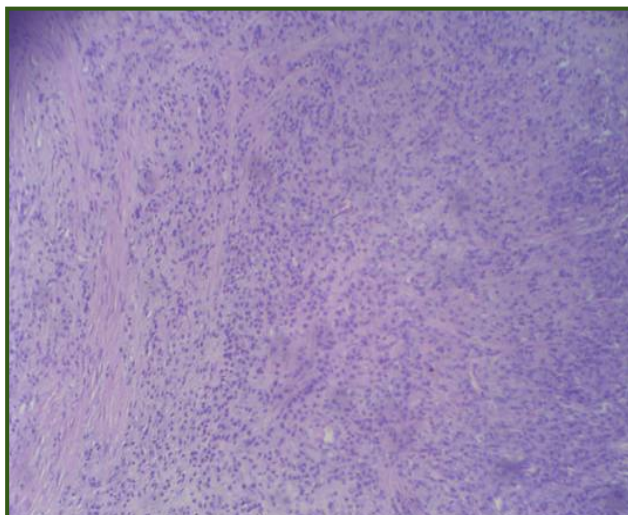


Рисунок 7 — Низькодиференційований інфільтративний рак шлунка. Забарвлення гематоксилін-еозином. 36. × 100 (фото авторів)

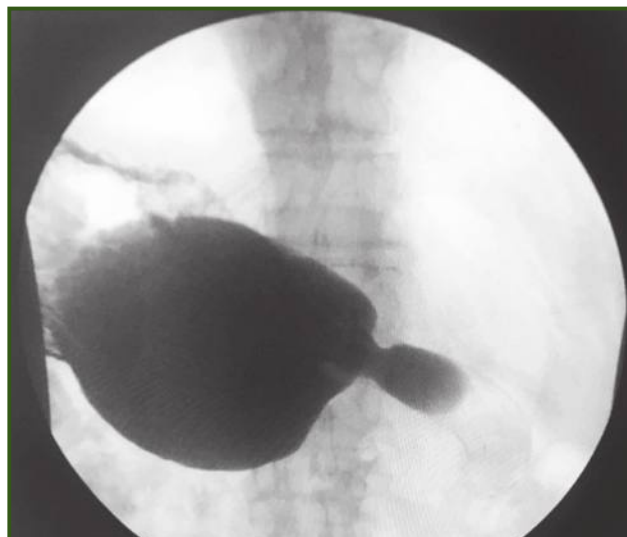


Рисунок 9 — Рак шлунка. Рентгенографія органів черевної порожнини з контрастом у прямій проекції після стентування антрального відділу шлунка (фото авторів)

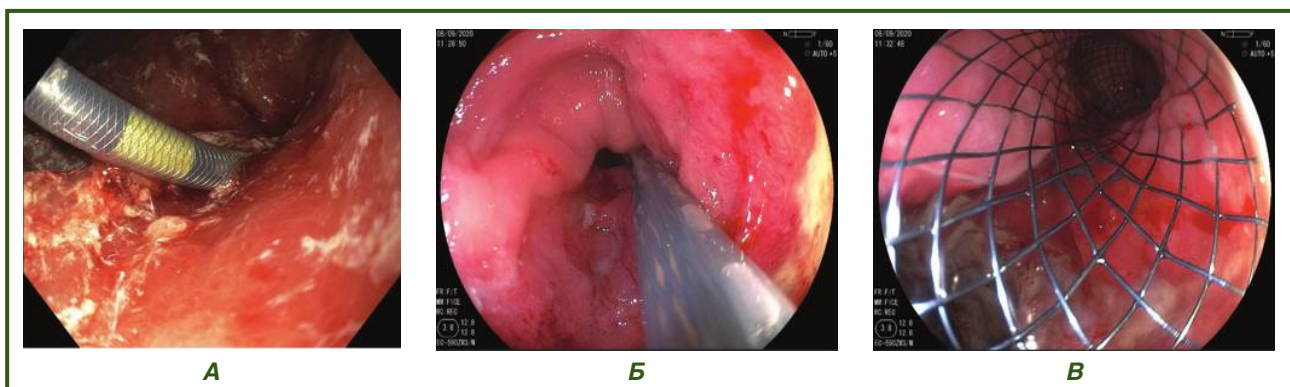


Рисунок 8 — Рак шлунка: А — ендоскопічна картина стенозуючого раку антрального відділу шлунка з проведенням стента; Б — ендоскопічна картина стенозуючого раку антрального відділу шлунка з проведенням стента; В — ендоскопічна картина встановленого стента (фото авторів)

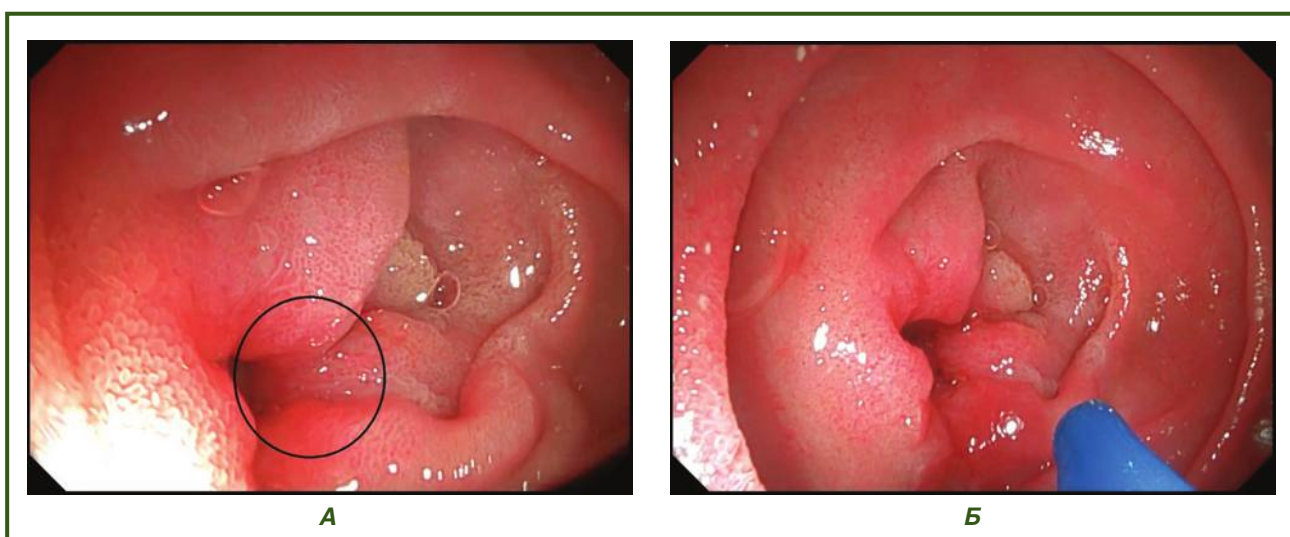


Рисунок 10 — Ендоскопічна картина раку ділянки переходу низхідного відділу ДПК у нижній горизонтальний відділ ДПК (А, Б), який циркулярно звужує її просвіт (фото авторів)

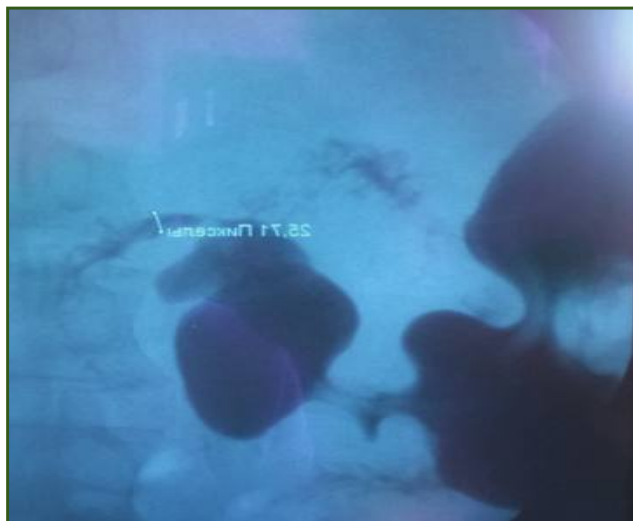

Рисунок 11 — Рентгенографія шлунка і ДПК з пасажем барію до стентування (фото авторів)

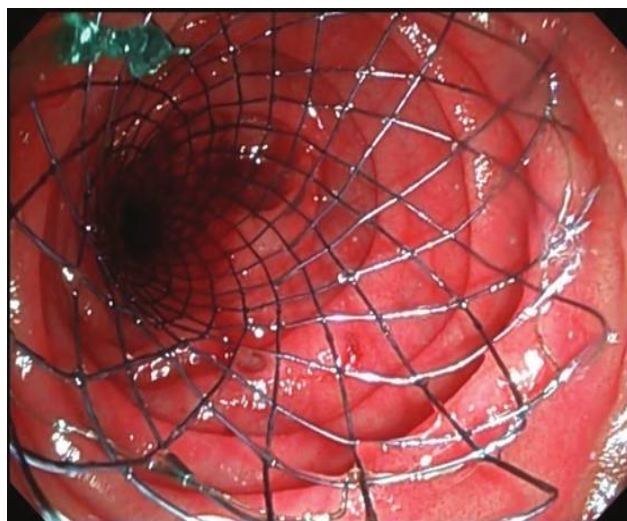


Рисунок 13 — Саморозправний нітиноловий стент без полімерного покриття, встановлений у провітрі ДПК, обтурованому пухлиною (фото авторів)

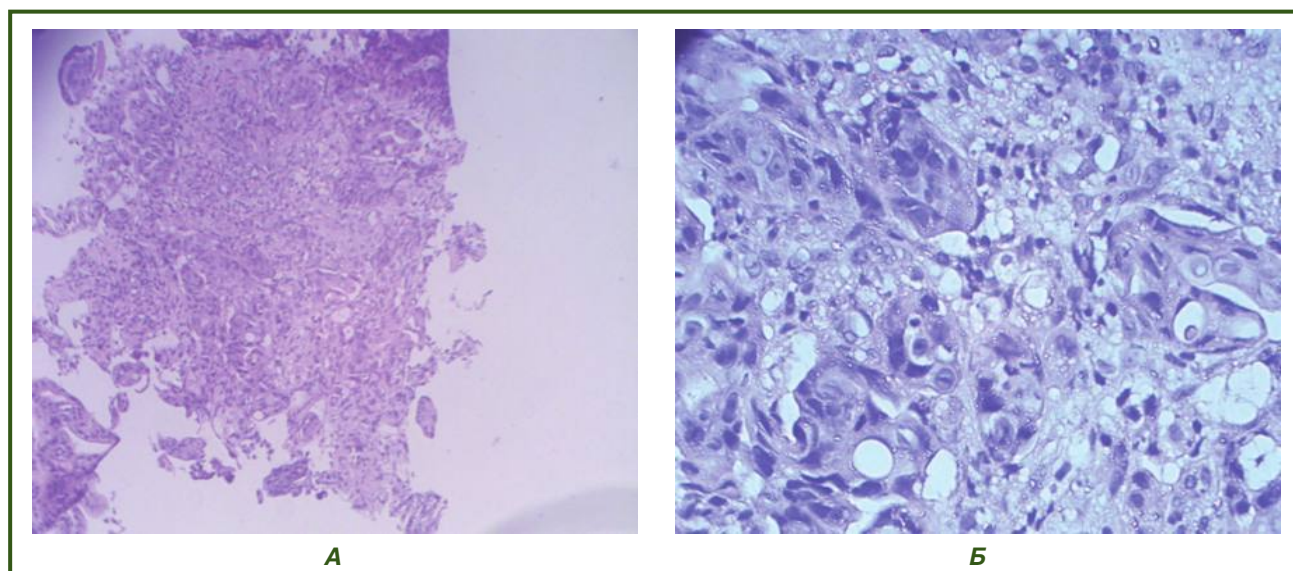


Рисунок 12 — Помірно диференційована аденокарцинома ДПК низького ступеня злоякісності. Забарвлення гематоксилін-еозином. Зб.: А) $\times 100$, Б) $\times 400$ (фото авторів)

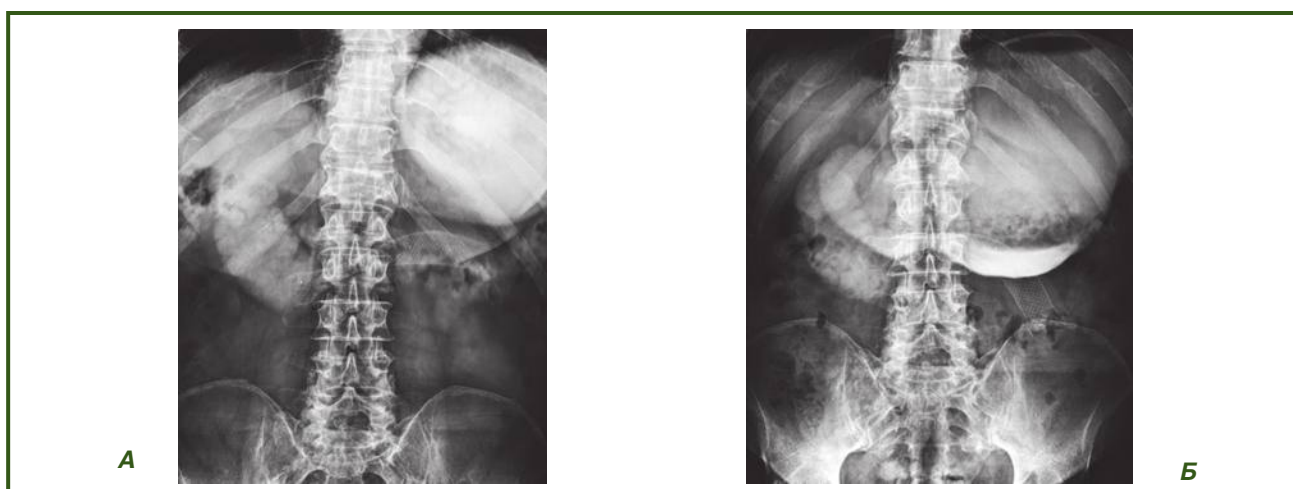

Рисунок 14 — Рентгенограма черевної порожнини після стентування при стенозуючому раку нижнього горизонтального відділу ДПК (А, Б) (фото авторів)

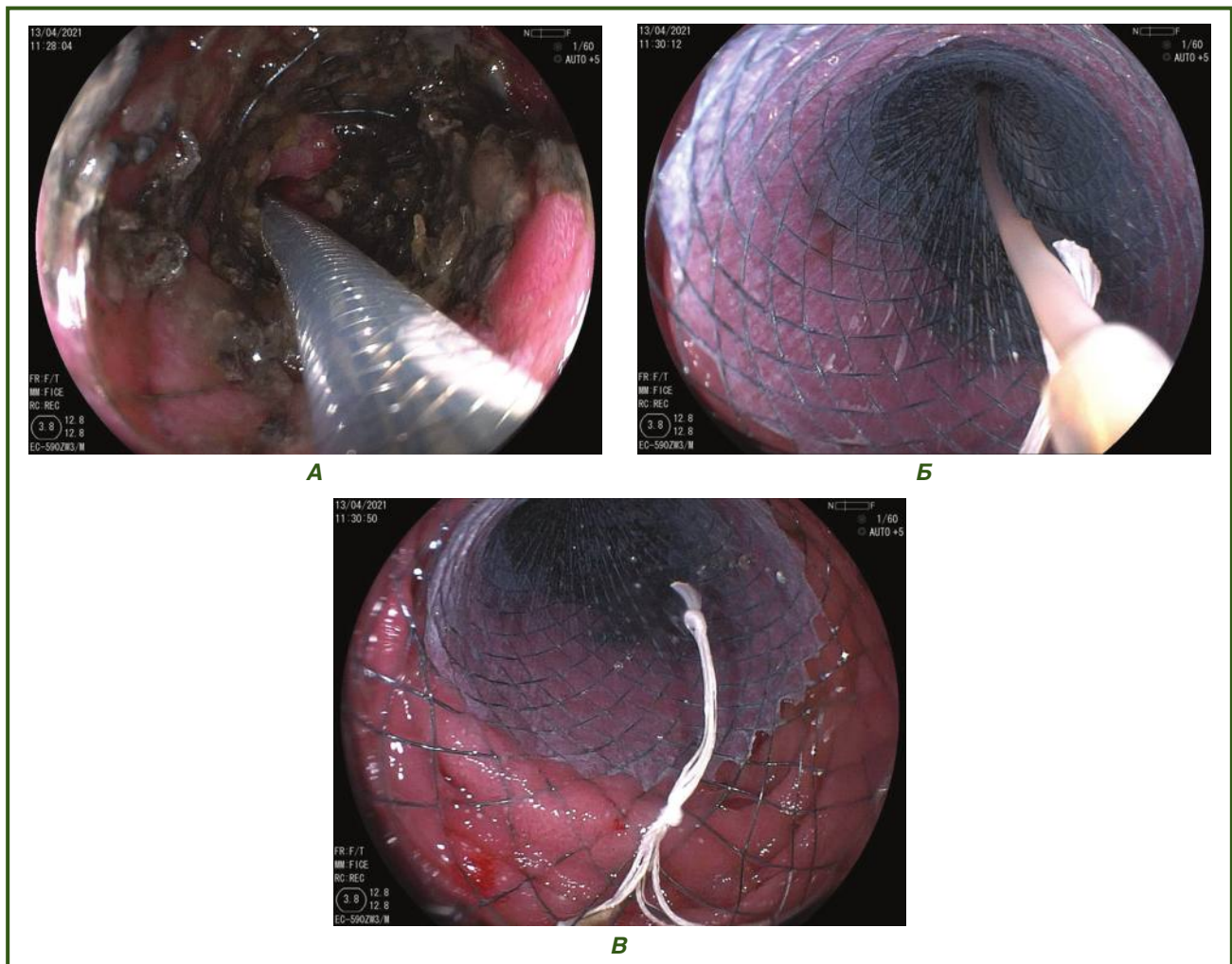


Рисунок 15 — Етапи повторного стентування: А — реканалізація стента в просвіті ДПК, обтурованому пухлиною, із застосуванням аргано-плазмової коагуляції; Б, В — саморозправний нітиноловий стент із неповним полімерним покриттям, встановлений в раніше проведений нітиноловий стент без полімерного покриття в ділянці стенозуючого раку ДПК (фото авторів)

За результатами рентгенологічного дослідження від 05.02.2021 р. відзначається розширення низхідного відділу ДПК із звуженням в ділянці її переходу у нижній горизонтальний відділ ДПК у вигляді ниткоподібного просвіту діаметром до 3–4 мм і довжиною до 4 см, розширений та збільшений у розмірах шлунок (рис. 11).

Висновок: стенозування ДПК, диференціювати між стриктурою та захворюванням.

Мікроскопічний опис біоптату від 18.12.2020 р.

Тканина слизової оболонки тонкокишкового типу з комплексами інвазивної пухлини, сформованої епітеліоїдними клітинами з ознаками диференціювання за типом залозистого епітелію, що відповідає аденокарциномі (ICD-O, код: 8140/3). На більшій частині площі (> 50 %) пухлина сформована залозистими криброзними структурами з наявністю солідних ділянок, втратою полярності ядер клітин пухлин, що відповідає аденокарциномі низького ступеня злоякісності — low-grade (G1-G2) (рис. 12).

УЗД від 05.02.2021 р. УЗ-ознаки хронічного панкреатиту, хронічного холециститу, дифузних змін паренхіми печінки, аневризми черевного відділу аорти.

МРТ від 12.02.2021 р. Аневризма черевного відділу аорти. Компресійний перелом Th2. Спондилолістез L4.

Зважаючи на вік пацієнта, інкурабельність випадку, хворому запропоновано і здійснено за його згодою паліативне лікування — ендоскопічне стентування.

За ділянку стенозу ДПК під рентгенологічним контролем введено провідник. На наступному етапі по провіднику встановлено саморозправний нітиноловий стент без полімерного покриття (Garson, Корея), дія якого контролювалася як ендоскопічно, так і рентгенологічно. Після установки стента так, щоб його дистальний кінець зайшов за край стенозу на 2 см, зроблено розкриття стента. Вже у перші 10 хвилин процесу розкриття стента ми змогли здійснити огляд ДПК, пройшовши апаратом зі стандартним діаметром через її просвіт, який відкрився (рис. 13).

Рентгенологічно визначалися правильне розташування стента і задовільне відновлення просвіту (рис. 14). Практично відразу після стентування хворий відчув полегшення: тупий ниючий біль і важкість у животі майже купіровані.

При ендоскопічному контролі наступного дня після стентування ДПК у просвіті шлунка визначалися домішки жовчі. Стент знаходився в тому самому положенні, в якому був встановлений напередодні. Хворий зміг самостійно приймати рідку їжу через ротову порожнину.

Через 3 місяці після стентування у хворого з'явилися евакуаторні порушення. Виконано ендоскопічне дослідження, за даними якого встановлено інвазію пухлини в просвіт стенту з його стенозуванням. За допомогою аргоно-плазмової коагуляції здійснено реканалізацію стента в просвіті ДПК, обтурованого пухлиною. Додатково проведено стентування методикою «стент у стент» із застосуванням нітинолового пілородуоденального стента діаметром 22 мм з неповним полімерним покриттям (Taewoong Medical Co Ltd, Корея) (рис. 15).

Одразу після першого прийому їжі евакуаторних порушень не відзначалося. Вживаність хворого після стентування становила 6 місяців, тривалість якої була пов'язана з прогресуванням ракової інтоксикації.

Висновки

1. Ендоскопічне стентування є операцією вибору при стенозуючому раку і стриктурах травного каналу.

2. Застосування нітинолових стентів з полімерним покриттям і без такого, що саморозправляються, в інкурабельних пацієнтів зі злоякісними стенозами стравоходу, шлунка і ДПК та у хворих з непухлинними стриктурами стравоходу є виправданим, безпечним та ефективним методом, який дозволяє відновити і продовжити харчування природним шляхом і у такий спосіб покращити якість життя в інкурабельних випадках з показником тридцятиденної летальності у 20–33,3 % і медіаною виживаності 9–11 місяців.

3. Ускладнення, що виникають у віддаленому періоді після стентування при стенозуючому раку і стриктурах травного каналу, а саме міграція стента, рецидив дисфагії та евакуаторні порушення, встановлено у 25 % випадків, які кориговані ендоскопічно із застосуванням методик репозиції стента, реканалізації просвіту стента та повторного стентування «стент у стент».

Конфлікт інтересів. Автори заявляють про відсутність конфлікту інтересів при підготовці даної статті.

Інформація про фінансування. Дослідження проведено позапланово до наукової тематики відділень інституту. Усі пацієнти підписали інформовану згоду на участь у цьому дослідженні.

Інформація про внесок кожного з авторів: Степанов Ю.М. — ідея роботи, затвердження статті; Бабій О.М. — дизайн роботи, аналіз та інтерпретація літературних джерел і клінічних даних, написання та редагування статті; Шевченко Б.Ф. — редагування та доповнення статті; Тарабаров С.О. — проведення ендоскопічних досліджень та маніпуляцій.

References

1. Jue TL, Storm AC, Naveed M, et al. ASGE guideline on the role of endoscopy in the management of benign and malignant gastroduodenal obstruction. *Gastrointest Endosc.* 2021 Feb;93(2):309-322.e4.

doi:10.1016/j.gie.2020.07.063.

2. Troncone E, Fugazza A, Cappello A, et al. Malignant gastric outlet obstruction: Which is the best therapeutic option? *World J Gastroenterol.* 2020 Apr 28;26(16):1847-1860. doi:10.3748/wjg.v26.i16.1847.

3. Mamontov AS, Sokolov VV, Vereshchagin VG. Treatment tactics for non-resectable esophageal cancer with grade II-IV dysphagia: bypass grafting, gastrostomy or endoprosthesis? *Palliativnaia meditsina i reabilitatsiia.* 2003;(2):88-89. (in Russian).

4. Jang SH, Lee H, Min BH, et al. Palliative gastrojejunostomy versus endoscopic stent placement for gastric outlet obstruction in patients with unresectable gastric cancer: a propensity score-matched analysis. *Surg Endosc.* 2017 Oct;31(10):4217-4223. doi:10.1007/s00464-017-5480-6.

5. Choi YK, Ahn JY, Na HK, et al. Winged Partially Covered Self-Expandable Metal Stent to Prevent Distal Migration in Malignant Gastric Outlet Obstruction. *Dig Dis Sci.* 2018 Dec;63(12):3409-3416. doi:10.1007/s10620-018-5284-0.

6. Kim DY, Moon HS, Kwon IS, et al. Self-expandable metal stent of esophagogastric junction versus pyloric area obstruction in advanced gastric cancer patients: Retrospective, comparative, single-center study. *Medicine (Baltimore).* 2020 Aug 14;99(33):e21621. doi:10.1097/MD.00000000000021621.

7. Soo I, Gerdes H, Markowitz AJ, et al. Palliation of malignant gastric outlet obstruction with simultaneous endoscopic insertion of afferent and efferent jejunal limb enteral stents in patients with recurrent malignancy. *Surg Endosc.* 2016 Feb;30(2):521-525. doi:10.1007/s00464-015-4234-6.

8. Ge PS, Young JY, Dong W, Thompson CC. EUS-guided gastroenterostomy versus enteral stent placement for palliation of malignant gastric outlet obstruction. *Surg Endosc.* 2019 Oct;33(10):3404-3411. doi:10.1007/s00464-018-06636-3.

9. Hamada T, Hakuta R, Takahara N, et al. Covered versus uncovered metal stents for malignant gastric outlet obstruction: Systematic review and meta-analysis. *Dig Endosc.* 2017 May;29(3):259-271. doi:10.1111/den.12786.

10. Iwagami H, Ishihara R, Yamamoto S, et al. Esophageal metal stent for malignant obstruction after prior radiotherapy. *Sci Rep.* 2021 Jan 22;11(1):2134. doi:10.1038/s41598-021-81763-x.

11. Sokolov VV, Karpova ES, Pavlov PV. Endoscopic stenting for obstructing esophageal and gastric cancer. *Oncosurgery.* 2012;4(3):62-64. (in Russian).

12. Scherbakov PL., Arkhipov AA, Schipkov OA. Self-expanding stents in treating gastric outlet obstruction. *Doctor. Ru.* 2016;(127):37-40. (in Russian).

13. Watkinson AF, Ellul J, Entwisle K, Mason RC, Adam A. Esophageal carcinoma: initial results of palliative treatment with covered self-expanding endoprosthesis. *Radiology.* 1995 Jun;195(3):821-827. doi:10.1148/radiology.195.3.7538682.

14. Saxton RR, Morrison KE, Lakin PC, et al. Malignant esophageal obstruction and esophagorespiratory fistula: palliation with a polyethylene-covered Z-stent. *Radiology.* 1997 Feb;202(2):349-54. doi:10.1148/radiology.202.2.9015055.

15. Boregowda U, Goyal H, Mann R, et al. Endoscopic management of benign recalcitrant esophageal strictures. *Ann Gastroenterol.* 2021;34(3):287-299. doi:10.20524/aog.2021.0585.

16. Adam A, Ellul J, Watkinson AF, et al. Palliation of inoperable esophageal carcinoma: a prospective randomized trial of laser therapy and stent placement. *Radiology.* 1997 Feb;202(2):344-348. doi:10.1148/radiology.202.2.9015054.

17. Burstow M, Kelly T, Panchani S, et al. Outcome of pal-

liative esophageal stenting for malignant dysphagia: a retrospective analysis. *Dis Esophagus*. 2009;22(6):519-525. doi:10.1111/j.1442-2050.2009.00948.x.

18. Acunaş B, Rozanes I, Akpinar S, Tunaci A, Tunaci M, Acunaş G. Palliation of malignant esophageal strictures with self-expanding nitinol stents: drawbacks and complications. *Radiology*. 1996 Jun;199(3):648-652. doi:10.1148/radiology.199.3.8637981.

19. Song HY, Do YS, Han YM, et al. Covered, expandable esophageal metallic stent tubes: experiences in 119 patients. *Radiology*. 1994 Dec;193(3):689-695. doi:10.1148/radiology.193.3.7526414.

20. Kim CG, Choi JJ, Lee JY, et al. Covered versus uncovered self-expandable metallic stents for palliation of malignant pyloric obstruction in gastric cancer patients: a randomized, prospective study. *Gastrointest Endosc*. 2010 Jul;72(1):25-32. doi:10.1016/j.gie.2010.01.039.

21. Hori Y, Naitoh I, Hayashi K, et al. Predictors of stent dysfunction after self-expandable metal stent placement for malignant gastric outlet obstruction: tumor ingrowth in uncovered stents and migration of covered stents. *Surg Endosc*. 2017 Oct;31(10):4165-4173. doi:10.1007/s00464-017-5471-7.

22. Cwikiel W, Tranberg KG, Cwikiel M, Lillo-Gil R. Malignant dysphagia: palliation with esophageal stents - long-term results in 100 patients. *Radiology*. 1998 May;207(2):513-518. doi:10.1148/radiology.207.2.9577503.

23. Köcher M, Dlouhy M, Neoral C, et al. Esophageal stent with antireflux valve for tumors involving the cardia: work in progress. *J Vasc Interv Radiol*. 1998 Nov-Dec;9(6):1007-1010. doi:10.1016/s1051-0443(98)70441-5.

24. Mayoral W, Fleischer D, Salcedo J, Roy P, Al-Kawas F, Benjamin S. Nonmalignant obstruction is a common problem with metal stents in the treatment of esophageal cancer. *Gastrointest Endosc*. 2000 May;51(5):556-559. doi:10.1016/s0016-5107(00)70289-6.

25. Wang MQ, Sze DY, Wang ZP, Wang ZQ, Gao YA, Dake MD. Delayed complications after esophageal stent placement for treatment of malignant esophageal obstructions and esophagorespiratory fistulas. *J Vasc Interv Radiol*. 2001 Apr;12(4):465-474. doi:10.1016/s1051-0443(07)61886-7.

26. Marra E, Quassone P, Tammaro P, et al. Malignant Gastric Outlet Obstruction Caused by Duodenal Cervix Metastasis in a Young Woman: Rendezvous Technique. *Medicina (Kaunas)*. 2021 Jul 28;57(8):765. doi:10.3390/medicina57080765.

27. Jang S, Stevens T, Lopez R, Bhatt A, Vargo JJ. Superiority of Gastrojejunostomy Over Endoscopic Stenting for Palliation of Malignant Gastric Outlet Obstruction. *Clin Gastroenterol Hepatol*. 2019 Jun;17(7):1295-1302.e1. doi:10.1016/j.cgh.2018.10.042.

Отримано/Received 29.06.2021

Рецензовано/Revised 09.07.2021

Прийнято до друку/Accepted 13.07.2021 ■

Information about authors

Yu.M. Stepanov, MD, PhD, DSc, Professor, Chief Specialist of the National Academy of Medical Sciences of Ukraine in Gastroenterology and Dietetics, Honored Doctor of Ukraine, Director of the State Institution "Institute Gastroenterology of National Academy of Medical Sciences of Ukraine", Dnipro, Ukraine; e-mail: gastro@amnu.gov.ua; https://orcid.org/0000-0002-6721-2468

Boris F. Shevchenko, MD, PhD, DSc, Professor, Chief Researcher of the Department of Surgery of Digestive organs, SI "Institute of Gastroenterology of NAMS of Ukraine", Dnipro, Ukraine, e-mail: shebef1945@gmail.com, https://orcid.org/0000-0001-9253-4883

Oleksandr M. Babii, MD, PhD, Senior Research Fellow, SI "Institute of gastroenterology of NAMS of Ukraine", Dnipro, Ukraine; contact phones: +38(056)2270559, +38(067)9020042; e-mail: Aleksandr_babii@ukr.net; https://orcid.org/0000-0001-7482-684X

Sergey O. Tarabarov, endoscopist The Department of miniinvasive endoscopic interventions and instrumental diagnostics, SI "Institute of gastroenterology of NAMS of Ukraine", Dnipro, Ukraine; e-mail: mozya@ua.fm; https://orcid.org/0000-0002-5298-5433

Conflict of interest. The authors declare the absence of a conflict of interest in the preparation of this article.

Information about funding. The research was unscheduled to the scientific topics of the institute departments. All patients signed an informed consent to participate in this study.

Authors' contribution. Yu.M. Stepanov — concept of the work, approval of the article; O.M. Babii — design of the work, analysis and interpretation of literature sources and clinical data, writing and editing the article; B.F. Shevchenko — editing and updating the article; S.O. Tarabarov — conducting endoscopic examinations and manipulations.

Yu.M. Stepanov, O.M. Babii, B.F. Shevchenko, S.O. Tarabarov

State Institution "Institute of Gastroenterology of the National Academy of Medical Sciences of Ukraine", Dnipro, Ukraine

Endoscopic stenting for stenosing cancer and digestive canal structures

Abstract. Background. The purpose of the work was to evaluate the effectiveness of the endoscopic stenting method in stenosing cancer and strictures of the digestive tract. **Materials and methods.** Since January 2015, endoscopic stenting has been performed in 12 patients using self-expanding nitinol stents with/without polymer coating manufactured by Boston Scientific, Ltd (USA) and uncoated nitinol stents manufactured by Garson (Korea). The study included 8 men (66.7 %) and 4 women (33.3 %) aged 51–80 years, (63.0 ± 4.2) years on average. Stenosing esophageal cancer was diagnosed in 5 patients, stenosing cancer of the gastric outlet — in 3, stenosing duodenal cancer — in one, esophageal stricture — in 3 people. In all patients, the indication for stenting was impaired patency of the digestive tract due to the underlying disease. **Results.** Nutrition was restored in all patients. In the group of stenosing esophageal cancer, the 30-day mortality rate was 20 %, the median survival rate was 9 months. Recurrence of dysphagia was diagnosed in one person, recanalization of the stent lumen

was performed. In the group with stenosing cancer of the gastric outlet and duodenum, the 30-day mortality rate was 33.3 %, the median survival rate was 11 months. Impaired gastric emptying was detected in one patient, repeated stent-to-stent stenting was performed. In the group with esophageal stricture, one individual had stent migration, so the stent was repositioned. **Conclusions.** Endoscopic stenting with self-expanding nitinol stents in incurable patients with malignant stenoses of the esophagus, stomach, duodenum and in those with benign esophageal strictures is the surgery of choice, a safe and effective method that allows you to restore and continue natural nutrition and thereby improve the quality of life in incurable cases. Complications arising in the late period after stenting were found in 25 % of patients, and were corrected endoscopically.

Keywords: self-expanding nitinol stents; stenosing esophageal cancer; stenosing stomach cancer; stenosing duodenal cancer; esophageal stricture