

О. М. Бабій,  
С. О. Тарабаров,  
Н. В. Пролом,  
Б. Ф. Шевченко,  
О. О. Галинський

ДУ «Інститут  
гастроентерології НАМНУ»,  
м. Дніпро

© Колектив авторів

## ЛІКУВАННЯ СТЕНОЗУ ПІЛОРОБУЛЬБАРНОЇ ЗОНИ ВИРАЗКОВОГО ҐЕНЕЗУ З ВИКОРИСТАННЯМ МІНІІНВАЗИВНИХ ОПЕРАТИВНИХ ВТРУЧАНЬ

**Резюме.** *Мета:* покращити результати хірургічного лікування стенозу пілородуоденальної зони виразкового ґенезу шляхом використанню мініінвазивних лапароендоскопічних втручань.

*Матеріал та методи.* У відділенні хірургії органів травлення ДУ «Інститут гастроентерології НАМН України» за 2014-2019 роки обстежено 114 хворих зі стенозом пілородуоденальної зони виразкового ґенезу. З них 35 – з компенсованим стенозом, 57 – з субкомпенсованим, 22 – з декомпенсованим стенозом. Середній вік ( $45,3 \pm 5,2$ ) роки. Контрольну групу склали 20 практично здорових осіб. Всім пацієнтам виконувалось хірургічне лікування з використанням мініінвазивних традиційних оперативних втручань.

*Результати та обговорення.* В ході дослідження були уточнені відомі та розроблені нові показання до виконання ендоскопічної балонної пілородуоденопластики і комбінованого лапароендоскопічного втручання. Ускладнення в найближчому післяопераційному періоді виникли у 1 хворого (1,04 %) у вигляді перфорації зони дилатації. У пацієнтів після традиційного лапаротомного оперативного втручання середній післяопераційний період складав ( $15 \pm 2$ ) днів. Ускладнення в найближчому післяопераційному періоді виникли у 2 хворих (11,1 %) у вигляді кровотечі та негерметичності зони пілоропластики, що потребувало повторного хірургічного лікування. Летальних випадків не було. Віддалений період спостереження складав 7–22 місяці. Ендоскопічних, рентгенологічних та клінічних ознак рецидиву виразкової хвороби і стенозу не виявлено.

*Висновки.* Метод мініінвазивного ендоскопічного та комбінованого лапароендоскопічного втручання в лікуванні стенозу пілородуоденальної зони виразкового ґенезу характеризується мінімальною частотою ускладнень, має хороші показники ефективності лікування та відсутність рецидивів захворювання у віддаленому періоді.

**Ключові слова:** виразкова хвороба, стеноз пілородуоденальної зони, ендоскопічна балонна пілоро- та дуоденопластика, лапароендоскопічне втручання.

### Вступ

Одним з найбільш частих і небезпечних ускладнень виразок шлунка та дванадцятипалої кишки (ДПК) є пілородуоденальний стеноз (ПДС), який об'єднує в собі рубцеве або запально-спастичне звуження дистального відділу шлунка або ДПК та супроводжується частковим або повним порушенням прохідності пілородуоденального каналу. Усе це веде до порушення нутритивного статусу пацієнтів і розвитку важких розладів гомеостазу. В останні роки частота пілородуоденального стенозу виразкової етіології серед пацієнтів з виразковою хворобою варіює від 10 до 63,5 % випадків, та в середньому складає 15-30 %. Декомпенсований стеноз розвивається у 5 до 15 % пацієнтів, які страждають на виразкову хворобу

(Дурлештер, Дидигов, & Карипиди, 2013), (Дидигов & Ключников, 2013). Серед інших ускладнень виразкової хвороби стеноз є показанням до хірургічного лікування у 45-84 % випадках (Дидигов & Ключников, 2013), (Mittal, 2003), (Ramkumar & Schulze, 2003), (Yandrapu & Sarosiek, 2015)].

При детальному дослідженні за даними різних авторів, грубі виразкові ураження, саме воротаря, зустрічаються лише у 5-7 % випадків (Кононов, 2006), (Aase, 1989). В інших випадках є можливість для збереження пілоруса, що дає принципову можливість застосування мініінвазивних органозберігаючих хірургічних та ендоскопічних технологій в лікуванні стенозу пілородуоденальної зони виразкової етіології. Завдяки сучасному розвитку ендоскопічних та



лапароскопічних технологій стало можливо виконувати таким пацієнтам ізольовані ендоскопічні або мініінвазивні комбіновані втручання. Але все це потребує визначення показань щодо вибору методів хірургічного лікування з урахуванням патогенетичних особливостей цих ускладнень (Дурлештер, Дидигов, & Карипиди, 2013), (Ramkumar & Schulze, 2003), (Yandrapu & Sarosiek, 2015), (Allen&Flemstrom, 2005), (Milyukov, Dolgov, Nguen, & Polunin, 2012).

### Мета досліджень

Покращити результати хірургічного лікування стенозу пілородуоденальної зони виразкового генезу шляхом використання мініінвазивних лапароендоскопічних втручань.

### Матеріали та методи досліджень

У відділенні хірургії органів травлення ДУ «Інститут гастроентерології НАМНУ» за 2014-2019 роки обстежено 114 хворих зі стенозом пілородуоденальної зони виразкового генезу. В залежності від ступеня стенозу хворі були розподілені на 3 групи: 1 група – 35 (30,7 %) пацієнтів з компенсованим стенозом, 2 група – 57 (50,0 %) хворих із субкомпенсованим стенозом, 3 група – 22 (19,3 %) пацієнти із декомпенсованим стенозом. Чоловіків було 86, жінок 28. Вік пацієнтів варіював від 38 до 56 років. Середній вік ( $45,3 \pm 5,2$ ) роки. Контрольну групу склали 20 практично здорових осіб. Ступінь стенозу визначали на підставі комплексної оцінки ендоскопічних, рентгенологічних та клінічних обстежень з використанням клінічної класифікації ступеня стенозу Ю. М. Панцирева та А. А. Грінберга (1979) (Дидигов & Ключников, 2013).

Під час виконання відео езофагогастроуденоскопії проводився огляд слизової оболонки шлунку та аспірація шлункового соку в градуйовану пробірку. Ендоскопічна діагностика та лікування проводилась за допомогою відеогастроскопів «Olympus HQ-190 HD» (Japan) та «Pentax EG-29V» (Japan).

Стан слизової та ступінь змін оцінювалась згідно «Мінімальної стандартної термінології» (1996) (Ланг & Сесик, 2011). Рентгенологічні дослідження з використанням контрасту та оцінкою перистальтики, швидкості випорожнення шлунка і виявлення ступеню стеноза, виконувались на рентгенологічному комплексі «Opera T-90» (Italy). Для етапу ендоскопічної балонної пілородуоденопластики використовували балони 15-20 мм фірми «Boston Scientific» (USA) (рис. 1).

Манометрію виконували оригінальним пристроєм для вивчення моторики шлунково-кишкового тракту МНХ-01 (захищений а. с. № 23521 «Устройство для исследования моторики биологического объекта», Україна). Балон-

ну манометрію під ендоскопічним контролем проводили в положенні лежачи на лівому боці, шляхом реєстрації зміни тиску в пневмобалоні, що проходить через стеноз пілородуоденальної зони у напрямі знизу вгору. В якості реєструючого балона використовували фабричний ендоскопічний зонд для літекстракції «Boston Scientific» (USA).




Рис. 1. Вид ендоскопічної системи для дилатації

У шлунковому вмісті визначали кислотопродукцію, яку вивчали за рівнем рН (норма якої складає 2,0-5,0) [3, 5, 6], концентрацію пепсину (норма 0,25-0,45 мг/мл), концентрацію загальних глікопротеїнів (норма 0,10-0,25 мг/мл) та їх компонентів (сіалові кислоти, фукоза, гексозаміни). Рівень сіалових кислот (СК) вивчали за методом I. Warren. Вміст фукози визначали за методом L. Dische. Концентрацію гексозамінів у шлунковому соку визначали за методом R. Palmer.

Статистичну обробку результатів досліджень проводили за допомогою комп'ютерних програм Statistica 6.0 та Microsoft Exel 7.0. Оцінку статистичної значущості відмінностей між розподіленням результатів в групах порівняння здійснювали з використанням критерія Ст'юдента і критерію  $\chi^2$ .

### Результати досліджень та їх обговорення

Ендоскопічні ознаки при компенсованому стенозі вихідного відділу шлунка характеризувалися рубцевим звуженням просвіту ДПК до 8-10 мм, помірним збільшенням розмірів шлунка, місцевим запаленням. При субкомпенсованому стенозі вихідного відділу шлунка мало місце рубцеве звуженням просвіту ДПК до 5-7 мм зі збільшенням розмірів шлунка і залишковим вмістом шлункового соку та їжі, місцевим запаленням та набряком. При декомпенсованому стенозі вихідного відділу шлунка відмічалось рубцеве звуженням просвіту ДПК < 4 мм, значне збільшення розмірів шлунка з великим вмістом шлункового соку та їжі, вираженим запаленням та ознаками атрофії слизової. Макроскопічну картину ділянки стенозу відображено на рис. 2.

Рентгенологічні ознаки при компенсованому стенозі вихідного відділу шлунка характеризувалися рубцевим звуженням просвіту ДПК

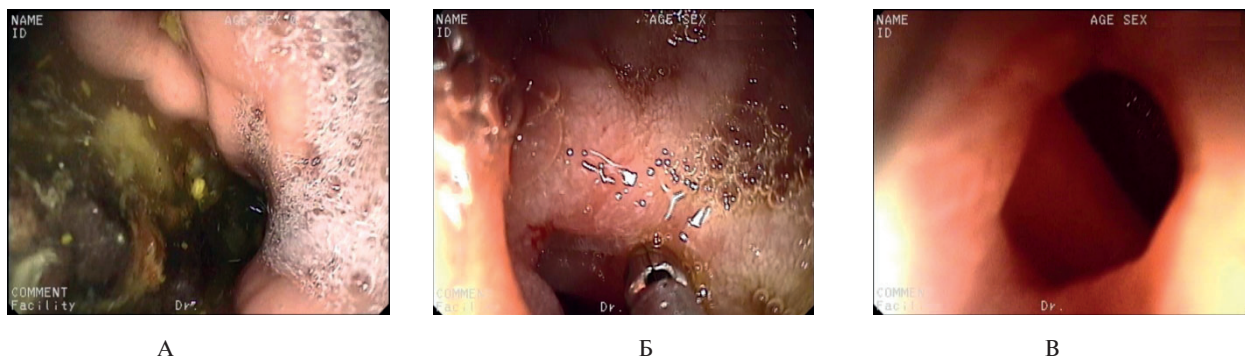


Рис. 2. Ендоскопічні зміни при стенозі: А — збільшений у розмірах шлунок з застійним вмістом; Б — набряк, запалення та рубцева деформація слизової оболонки в ділянці стенозу; В — звуження просвіту цибулини ДПК

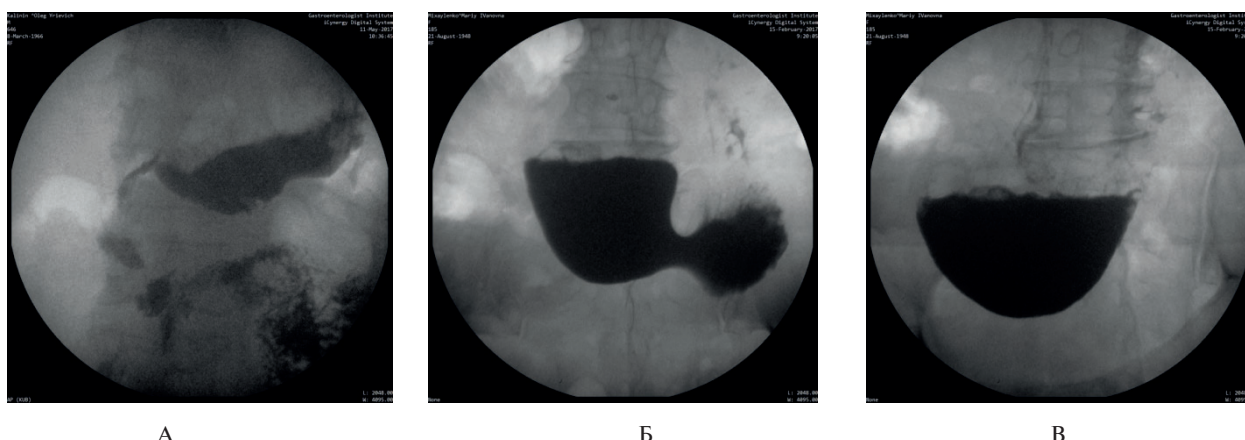


Рис. 3. Рентгенологічні зміни при стенозі: А — деформація ДПК при компенсованому стенозі, стаз бар'євої суспензії ДПК; Б — виражена деформація ДПК при субкомпенсованому стенозі; В — декомпенсований стеноз шлунка, відсутність евакуації

до 8-10 мм, помірним збільшенням розмірів шлунка, сповільненням евакуації бар'ю на протязі 1 години. При субкомпенсованому стенозі вихідного відділу шлунка мало місце рубцеве звуженням просвіту ДПК до 5-7 мм зі збільшенням розмірів шлунка, сповільненням евакуації бар'ю на протязі 1-2 годин. При декомпенсованому стенозі вихідного відділу шлунка відмічалось рубцеве звуження просвіту ДПК < 4 мм, значне збільшення розмірів шлунка, значним сповільненням евакуації бар'ю більш ніж 3 години (рис. 3).

Манометрію проведено у всіх хворих I та II груп. Виконання манометрії у пацієнтів III групи було неможливе за рахунок значного звуження просвіту ДПК в області стенозу та неможливості проведення через нього манометричного балону. Результати манометрії представлені в табл. 1.

Виявлено, що у пацієнтів I групи найбільш характерним був тиск в області стенозу від 20 до 40 мм рт. ст. (88,6 %). Для пацієнтів II групи — від 41 до 80 мм рт. ст. (84,2%).

У зв'язку з тим, що при декомпенсованому стенозі дослідження секреторної функції є неможливим внаслідок великої кількості застійного вмісту в порожнині шлунка нами проведено вивчення співвідношення факторів агресії

та захисту в усіх 92 пацієнтів з компенсованим та субкомпенсованим стенозом. При порівнянні результатів між двома групами пацієнтів (табл. 2), відмічалось збільшення частоти гіперацидної секреції (рН<1,5) у хворих II групи із субкомпенсованим стенозом на 32,8% (р<0,05), в порівнянні з пацієнтами I групи. В той же час частота нормаацидної секреції при порівняльній оцінці по групам була більш характерною для хворих I групи.

Таблиця 1

Показники манометрії зони звуження вихідного відділу шлунка у хворих зі стенозом пілородуоденальної зони виразкового генезу

Рівень тиску	I група (n=35)		II група (n=57)	
	а.ч.	%	а.ч.	%
20-25 мм рт. ст.	11	31,4*	0	0
26-40мм рт. ст.	20	57,2*	8	14,0
41-60мм рт. ст.	4	11,4	17	29,8
61-80 мм рт. ст.	0	0	31	54,4*
> 80 мм рт. ст.	0	0	1	1,8

Примітка. \* — р<0,05 — достовірна різниця у хворих I та II груп.

При аналізі співвідношення факторів агресії та захисту шлункового соку сформовані адаптаційно-компенсаторні варіанти: I (гіперреактивний) — одночасне підвищення факторів агресії і



Таблиця 2

Оцінка кислотоутворенняслизової оболонки шлунка у хворих зі стенозом пілородуоденальної зони виразкового генезу

Показник рН	I група (n=35)		II група (n=57)		Критерій значущості, $\chi^2$	Рівень значущості, p
	n	%	n	%		
Гіперацидний (1,0-1,5)	10	28,6	35	61,4	4,415	0,036
Нормоацидний (1,6-3,0)	22	62,9	20	35,1	2,685	0,102
Анацидний (4,0 і більше)	3	8,5	2	3,5	0,044	0,834

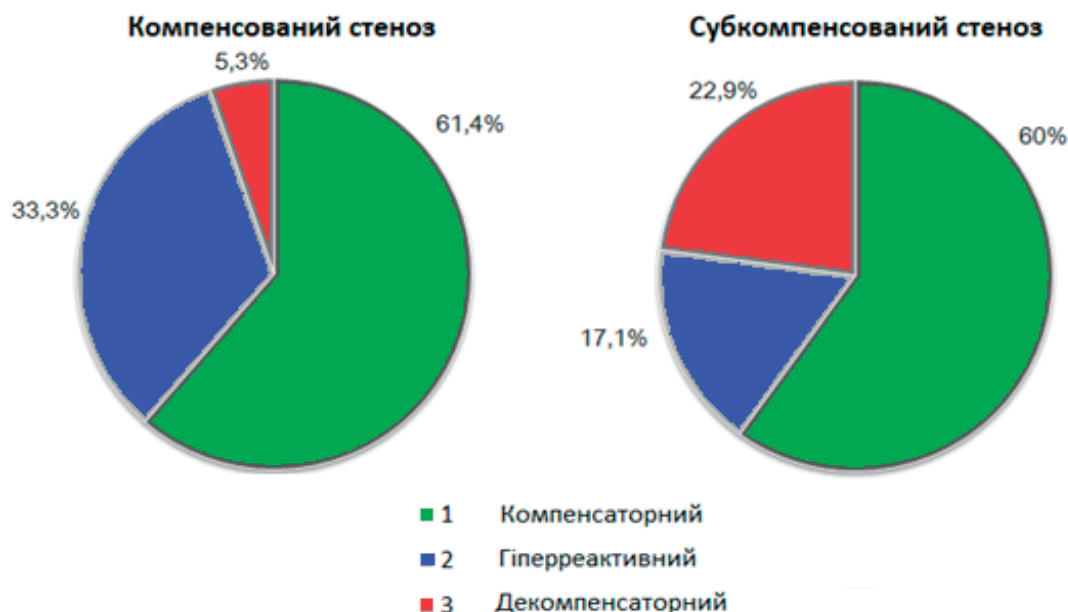


Рис. 4. Розподіл хворих зі стенозом пілородуоденальної зони виразкового генезу за варіантами співвідношень агресивних та захисних факторів шлункового соку

захисту; 2 (компенсаторний) – підвищення рівня агресивних факторів, нормальна концентрація захисних факторів; 3 (декомпенсаторний) – підвищення рівня агресивних факторів, зниження рівня факторів захисту.

Аналіз частоти варіантів співвідношень агресивних та захисних факторів показав, що в обох групах досліджених хворих зі стенозом пілоробульбарної зони переважав компенсаторний варіант співвідношень факторів агресії та захисту (61,4 і 60,0 %, відповідно (рис. 4).

Виявлено, що прогресування рівня стенозу пілородуоденальної зони супроводжується зменшенням в 2 рази кількості хворих з гіперреактивним варіантом співвідношень агресивних та захисних факторів (33,3 і 17,1 %, відповідно) та збільшенням в 4 рази частоти декомпенсаторного варіанту (5,3 і 22,9 %, відповідно). Найвність у пацієнтів зі стенозом декомпенсаторного варіанту співвідношень збільшує у 5 разів ризик розвитку декомпенсованого стенозу пілородуоденальної зони (OR=5,33, p<0,05).

У ході дослідження були розроблені показання до виконання ендоскопічної балонної пілородуоденопластики і комбінованого лапароендоскопічного втручання:

1. Найвність у пацієнтів з виразковою хворобою ДПК рентгенологічних та/або ендоскопічних ознак формування стенозу більше 9-10 мм, навіть при відсутності клінічних проявів.

2. Відсутність ефекту від противиразкової терапії з тривалими клінічними проявами стенозу.

3. Рентгенологічні, ендоскопічні та клінічні ознаки компенсованого, суб- і декомпенсованого стенозу вихідного відділу шлунка у хворих з тяжким перебігом виразкової хвороби.

4. Неможливість або високий ризик традиційного оперативного лікування.

Критерієм вибору між ендоскопічною балонною пілородуоденопластикою та комбінованим лапароендоскопічним втручанням були варіанти співвідношень факторів агресії й захисту в шлунковому соці. При виявленні декомпенсаторного варіанта, хворим виконувалось комбіноване лапароендоскопічне втручання, при компенсаторному та гіперреактивному варіантах – ендоскопічна балонна пілородуоденопластика.

Види оперативних втручань які виконувались хворим зі стенозом пілородуоденальної зони та їх розподіл по групам представлено в табл. 3.

Таблиця 3

Види оперативних втручань

Види оперативних втручань	I група (n=35)		II група (n=57)		III група (n=22)	
	а.ч.	%	а.ч.	%	а.ч.	%
Ендоскопічна балонна пілородуоденопластика	29	82,9	36	63,2	0	0
Комбіноване лапароендоскопічне втручання	6	17,1	21	36,8	4	18,2
Традиційні лапаротомні втручання	0	0	0	0	18	81,8

У 65 пацієнтів із компенсованим і субкомпенсованим стенозом, на тлі стандартної противиразкової терапії була виконана ізольована балонна пілородуоденопластика. У кожному конкретному випадку діаметр балона підбирався індивідуально, в залежності від ступеню звуження та інтенсивності болювого синдрому під час дилатації. Балон під візуальним ендоскопічним контролем встановлювався безпосередньо в зону стенозу, протягом 3-х хвилин виконувався сеанс дилатації з утворенням тиску в балоні 3-6 атм. Одразу після дилатації виконувався ендоскопічний контроль ділянки маніпуляції на предмет можливих ускладнень та проводилась оцінка ефекту втручання.

Основні етапи ендоскопічної балонної пілородуоденопластики представлені на рис. 5.

У 31 пацієнта виконано мініінвазивне комбіноване лапароендоскопічне оперативне втручання, яке складалось з 4 основних етапів:

1. Лапароскопічна СПВ за Hill-Barker;
2. Мобілізація ДПК за Кохером і лапароскопічний вісцероліз в області ділянки стенозу;
3. Ендоскопічна балонна пілородуоденопластика під ендоскопічним та лапароскопічним контролем;
4. Контроль відновлення прохідності.

Комбінований лапароендоскопічний метод лікування виразкового пілородуоденального стенозу дозволяє впливати на основні механізми виразкоутворення, нормалізує моторно-евакуаторні порушення і знижує кислотність за рахунок поєднаної дії ендоскопічної балонної

дилатації, лапароскопічної СПВ і вісцеролізу в зоні деформації.

Опис ходу операції: на передню черевну стінку встановлюють 4 порта, через які після створення пневмоперитонеума, в черевну порожнину вводяться інструменти. Першим етапом після ревізії та ідентифікації деформації пілородуоденальної області виконується СПВ за Hill-Barker, після чого в просвіт шлунку вводиться ендоскоп до ділянки стенозування. Лапароскопічно виконується вісцероліз пілородуоденальної зони і мобілізація ДПК за Кохером, при цьому у ендоскопіста з'являється можливість провести апарат через звужене місце стенозу, після чого в ділянці стенозування виконується балонна пілородуоденопластика. Після ендоскопічного огляду, в область стенозування ДПК через канал ендоскопа встановлюється балон для дилатації необхідного діаметра, а спеціальним інфлятором виконується балонна пілородуоденопластика стенозу тривалістю 3-5 хв. Одразу після цього область пілородуоденопластики оглядається на предмет ефективності дилатації та можливих ускладнень. При необхідності, проводиться зонд для ентерального харчування.

Основні етапи комбінованого лапароендоскопічного втручання представлено на рис. 6, 7, 8.

У 18 (81,8 %) пацієнтів з декомпенсованим стенозом виконано традиційне лапаротомне хірургічне лікування – стовбутова ваготомія з пілоропластикою за Фінеєм.

У всіх пацієнтів з ізольованою балонною пілородуоденопластикою і комбінованим лапароендоскопічним втручанням було досягнуто відновлення нормального діаметра пілородуоденальної зони (17-20 мм). Середній післяопераційний період складав (3±1) доби. Середній час операції (115±43) хв. Ускладнення в найближчому післяопераційному періоді виникли у 1 хворого (1,04 %) у вигляді перфорації зони дилатації. Летальних випадків не було. У пацієнтів після традиційного лапаротомного оперативного

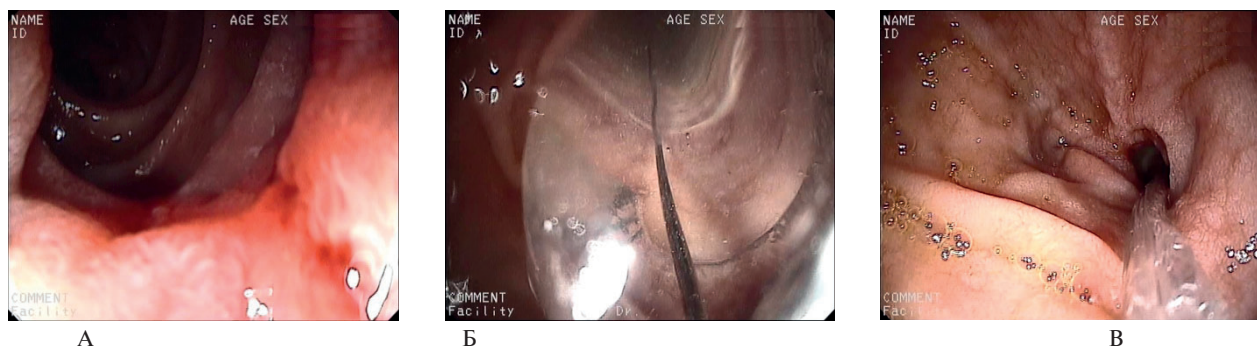
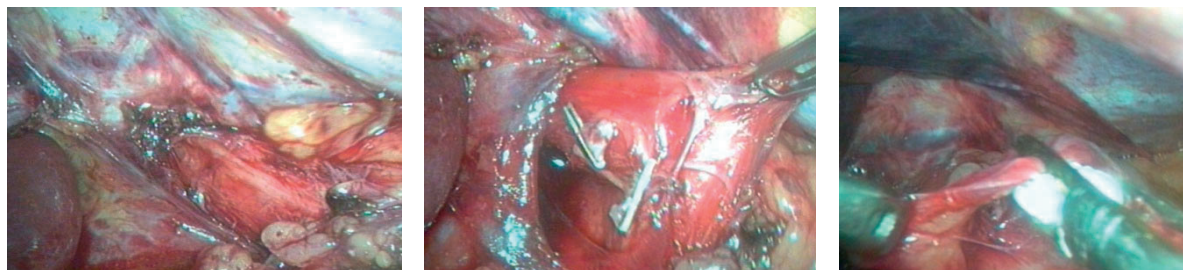
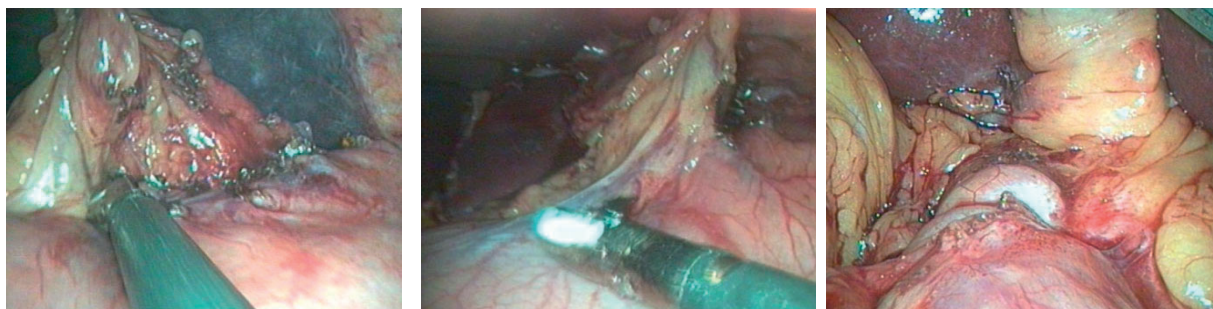


Рис. 5. Етап ендоскопічної балонної дуоденопластики: А — проведення балона в ділянку стенозу; Б — фрагмент виконання балонної пілородуоденопластики; В — контроль ефективності балонної пілородуоденопластики



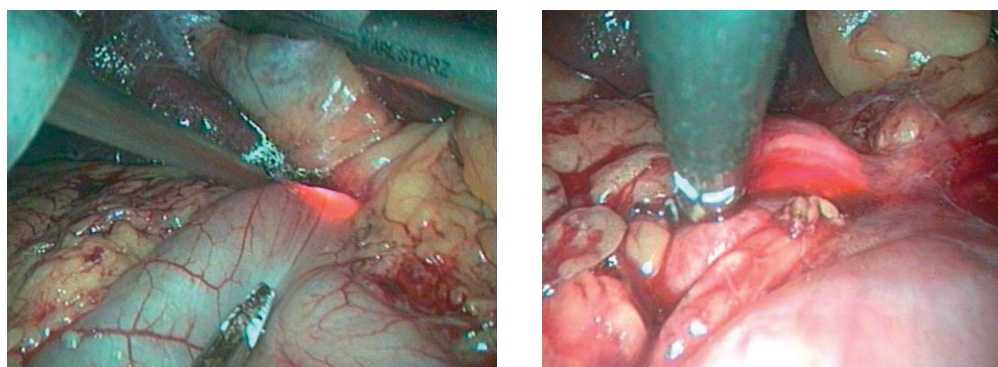
А Б В

Рис. 6. Лапароскопічна СПВ за Hill-Barker: А — мобілізація стравоходу, візуалізація переднього вагуса; Б — кліпування та пересічення заднього вагуса; В — передня СПВ (пересічення гілки до дна шлунка)



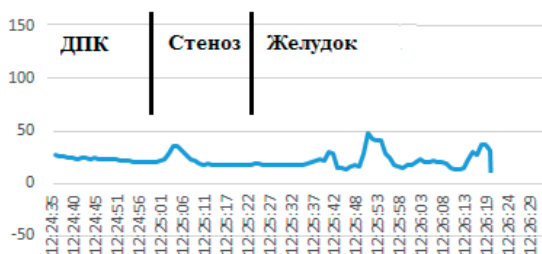
А Б В

Рис. 7. Мобілізація ДПК за Кохером і лапароскопічний вісцероліз в області ділянки стенозу: А — передня СПВ (обробка малої кривизни); Б — збережена іннервація області воротаря; В — мобілізація злукового процесу області стенозу ДПК

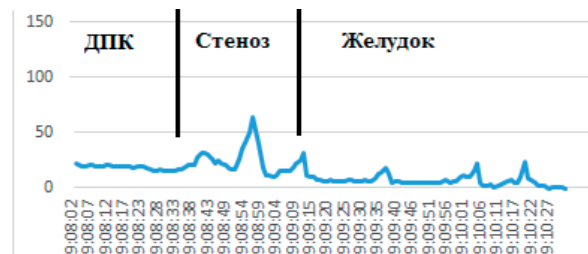

А Б

Рис. 8. Ендоскопічна балонна пілородуоденопластика під ендоскопічним та лапароскопічним контролем: А — трансліюмінація через стінку ДПК; Б — проведення ендоскопа за зону стенозу



А



Б

Рис. 9. Результати манометрії: А — у доопераційному періоді; Б — через 12 місяців після лікування

го втручання середній післяопераційний період складав (15±2) доби. Ускладнення в найближчому післяопераційному періоді виникли у 2 хворих (11,1 %) у вигляді кровотечі та негерметичності зони пілоропластики, що потребувало повторно-

го хірургічного лікування. Летальних випадків не було.

Віддалений період спостереження склав 7-22 місяці. Ендоскопічних, рентгенологічних та клінічних ознак рецидиву виразкової хво-



роби та стенозу не виявлено. Оцінка кінетичної функції і внутрішньопорожнинного тиску пілородуоденальної зони за даними манометрії у до- і післяопераційному періоді показала відновлення нормального тонуусу та тиску зони ДПК, у всіх пацієнтів після мініінвазивного ендодуоденоскопічного лікування, що ілюстровано на рис. 9.

Таким чином, ускладнений перебіг виразкової хвороби ДПК з формуванням стенозу пілородуоденальної зони актуалізує подальшу розробку і впровадження в практику нових технологій – а саме, ендохірургічних методик, які

дозволяють відновити функціональну повноцінність пілородуоденальної зони і нормалізувати евакуаторну функцію шлунка, без застоювання пілороруйнуючих втручань.

#### Висновки

Метод мініінвазивного ендоскопічного та комбінованого лапароендоскопічного втручання в лікуванні стенозу пілородуоденальної зони виразкового генеза характеризується мінімальною частотою ускладнень, має хороші показники ефективності лікування та відсутність рецидивів захворювання у віддаленому періоді.

#### ЛІТЕРАТУРА

1. Aase, S. (1989). Disturbances in the balance between aggressive and protective factors in the gastric and duodenal mucosa. *Scandinavian Journal of Gastroenterology*, 24(sup163), 17-23. doi:<https://doi.org/10.3109/00365528909091170>
2. Allen, A., & Flemström, G. (2005). Gastroduodenal mucus bicarbonate barrier: protection against acid and pepsin. *American Journal of Physiology-Cell Physiology*, 288(1), 1-19. doi:<https://doi.org/10.1152/ajpcell.00102.2004>
3. Milyukov, V. E., Dolgov, E. N., Nguen, K. K., & Polunin, S. V. (2012). Factors of aggression and protection of the gastric mucosa in case of acute intestinal obstruction. *Journal of Experimental and Clinical Surgery*, 5(3), 596-600.
4. Mittal, R. K. (2003). Pathophysiology of gastroesophageal reflux: motility factors. *Journal of gastroenterology*, 38, 7-12.
5. Ramkumar, D., & Schulze, K. S. (2003). Gastroduodenal motility. *Current opinion in gastroenterology*, 19(6), 540-545. doi:[doi:10.1097/00001574-200311000-00005](https://doi.org/10.1097/00001574-200311000-00005)
6. Yandrapu, H., & Sarosiek, J. (2015). Protective Factors of the Gastric and Duodenal Mucosa: An Overview. *Current gastroenterology reports*, 17(6), 24. doi:<https://doi.org/10.1007/s11894-015-0452-2>
7. Дидигов М. Т. & Ключников О. Ю. (2013). Хирургическое лечение декомпенсированного рубцово-язвенного стеноза двенадцатиперстной кишки: резекция желудка или дуоденопластика. В мире научных открытий, 11-2, 175-196. Получено из <https://www.elibrary.ru/item.asp?id=20865098>
8. Дурлештер В. М., Дидигов М. Т. & Карипиди Г. К. (2013). Тактика лечения больных декомпенсированным рубцово-язвенным стенозом двенадцатиперстной кишки. *Кубанский научный медицинский вестник*, 7, 81-86. Получено из <https://www.elibrary.ru/item.asp?id=21038973>
9. Кононов, А. В. (2006). Цитопротекция слизистой оболочки желудка: молекулярно-клеточные механизмы. *Российский журнал гастроэнтерологии, гепатологии, колопроктологии*, 16(3), 12-17.
10. Ланг, Т. А., & Сесик, М. (2011). Как описывать статистику в медицине. Руководство для авторов, редакторов и рецензентов. (В. П. Леонова, Ред.) М: Практическая медицина.



ЛЕЧЕНИЕ СТЕНОЗА  
ПИЛОРОБУЛЬБАРНОЙ  
ЗОНЫ ЯЗВЕННОГО ГЕНЕЗА  
С ИСПОЛЬЗОВАНИЕМ  
МИНИИНВАЗИВНЫХ  
ОПЕРАТИВНЫХ  
ВМЕШАТЕЛЬСТВ

*А. М. Бабий, С. А. Тарабаров,  
Н. В. Пролом, Б. Ф.  
Шевченко, А. А. Галинский*

**Резюме.** *Цель* — улучшить результаты хирургического лечения стеноза пилородуоденальной зоны язвенного генеза путем использования миниинвазивных лапароэндоскопических вмешательств.

*Материал и методы.* В отделении хирургии органов пищеварения ГУ «Институт гастроэнтерологии НАМН Украины» за 2014-2019 годы обследовано 114 больных со стенозом пилородуоденальной зоны язвенного генеза. Из них 35 — с компенсированным стенозом, 57 — с субкомпенсированным, 22 — с декомпенсированным стенозом. Средний возраст ( $45,3 \pm 5,2$ ) года. Контрольную группу составили 20 практически здоровых лиц. Всем пациентам выполнялось хирургическое лечение с использованием миниинвазивных и традиционных оперативных вмешательств.

*Результаты и обсуждение.* В ходе исследования были уточнены известные и разработаны новые показания к выполнению эндоскопической баллонной пилородуоденопластики и комбинированного лапароэндоскопического вмешательства. Осложнения в ближайшем послеоперационном периоде возникли у 1 больного (1,04 %) в виде перфорации зоны дилатации. У пациентов после традиционного лапаротомного оперативного вмешательства средний послеоперационный период составил ( $15 \pm 2$ ) суток. Осложнения в ближайшем послеоперационном периоде возникли у 2 больных (11,1 %) в виде кровотечения и негерметичности зоны пилоропластики, что требовало повторного хирургического лечения. Летальных случаев не было. Отдаленный период наблюдения составил 7-22 месяцев. Эндоскопических, рентгенологических и клинических признаков рецидива язвенной болезни и стеноза не выявлено.

*Выводы.* Метод миниинвазивного эндоскопического и комбинированного лапароэндоскопического вмешательств в лечении стеноза пилородуоденальной зоны язвенного генеза характеризуется минимальной частотой осложнений, имеет хорошие показатели эффективности лечения и отсутствие рецидивов заболевания в отдаленном периоде.

**Ключевые слова:** *язвенная болезнь, стеноз пилородуоденальной зоны, эндоскопическая баллонная пилоро- и дуоденопластика, лапароэндоскопическое вмешательство.*

TREATMENT OF STENOSIS  
OF THE PYLORIC BULBAR  
ZONE OF ULCERATIVE  
GENESIS USING  
MINIMALLY INVASIVE  
SURGERY

*O. M. Babii, S. A. Tarabarov,  
N. V. Prolom,  
B. F. Shevchenko,  
A. A. Galinsky*

**Summary. Purpose:** to improve the results of surgical treatment of stenosis of the pyloroduodenal zone of ulcerative origin through the use of minimally invasive laparoendoscopic interventions.

**Material and methods.** In the Department of Surgery of the Digestive Organs of the State Institution “Institute of Gastroenterology of the NAMS of Ukraine” for 2014-2019, 114 patients with stenosis of the pyloroduodenal zone of ulcerative origin were examined. Of these, 35 — with compensated stenosis, 57 — with subcompensated, 22 — with decompensated stenosis. The average age ( $45.3 \pm 5.2$ ) years. The control group consisted of 20 healthy individuals. All patients underwent surgical treatment using minimally invasive and traditional surgical interventions.

**Results and discussion.** During the study, known indications were clarified and new indications for performing endoscopic balloon pyloroduodenoplasty and combined laparoendoscopic intervention were clarified. Complications in the immediate postoperative period occurred in 1 patient (1.04%) in the form of perforation of the dilated zone. In patients after the traditional laparotomy surgery, the average postoperative period was ( $15 \pm 2$ ) days. Complications in the immediate postoperative period occurred in 2 patients (11.1 %) in the form of bleeding and leaks in the pyloroplasty zone, which required repeated surgical treatment. There were no fatal cases. The remote observation period was 7-22 months. Endoscopic, radiological and clinical signs of recurrence of peptic ulcer and stenosis were not detected.

**Conclusions.** The method of minimally invasive endoscopic and combined laparoendoscopic interventions in the treatment of stenosis of the pyloroduodenal zone of ulcerative genesis is characterized by a minimal number of complications, has good efficacy indicators and the absence of disease recurrence in the long-term period.

**Key words:** *peptic ulcer, stenosis of the pyloroduodenal zone, endoscopic balloon pyloric and duodenoplasty, laparoendoscopic intervention.*